LA TERAPIA INFILTRATIVA LOCALE CORTICOSTEROIDEA NELLA REGIONE DELLA SPALLA

Inizio anni '50 ---> sintesi dell'idrocortisone

Inizio anni '70 ---> sintesi degli steroidi cristallini

Negli anni '70 ed '80 ---> grande diffusione della terapia infiltrativa locale

Negli anni '90 ---> progressiva caduta in disgrazia della terapia infiltrativa locale

www.fisiokinesiterapia.biz

ATTENZIONE

La terapia infiltrativa locale, pur essendo uno dei presidi terapeutici più efficaci, è pur sempre una procedura invasiva e quindi va riservata:

1. nei casi che non abbiano risposto ad altri trattamenti terapeutici (farmacologici o fisici)

2. nei casi nei quali gli altri trattamenti farmacologici o fisici siano controindicati (per ragioni locali o sistemiche)

3. nelle forme acute iperalgiche

CRITERI DA RISPETTARE

1. Diagnosi precisa
2. Preparazione accurata del materiale
3. Scelta dei farmaci adatti
4. Tecnica d’infiltrazione perfetta

CRITERI DA RISPETTARE

1. **Diagnosi precisa**
2. Preparazione accurata del materiale
3. Scelta dei farmaci adatti
4. Tecnica d'infiltrazione perfetta

1. PATOLOGIE ARTICOLARI

1a - PATOLOGIA DELLA MEMBRANA SINOVIALE

Artrite reumatoide, Artrite psoriasica, etc

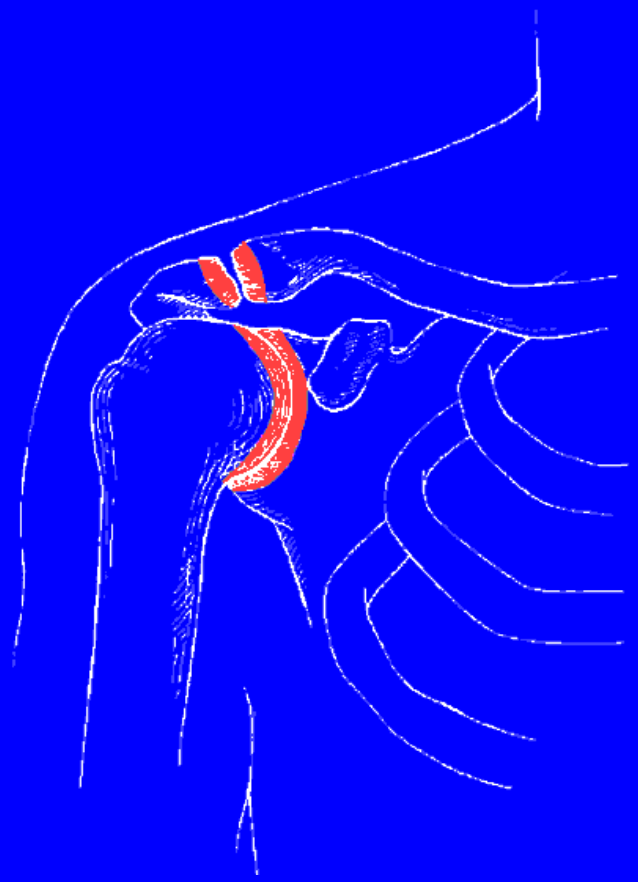

-Ricorso saltuario
-Dosaggio estremamente basso di steroide
-Nell'ambito di un programma terapeutico più completo

1. PATOLOGIE ARTICOLARI

1b - PATOLOGIA DELLA CAPSULA FIBROSA

Capsulite retraente

(solo nelle fasi iniziali)

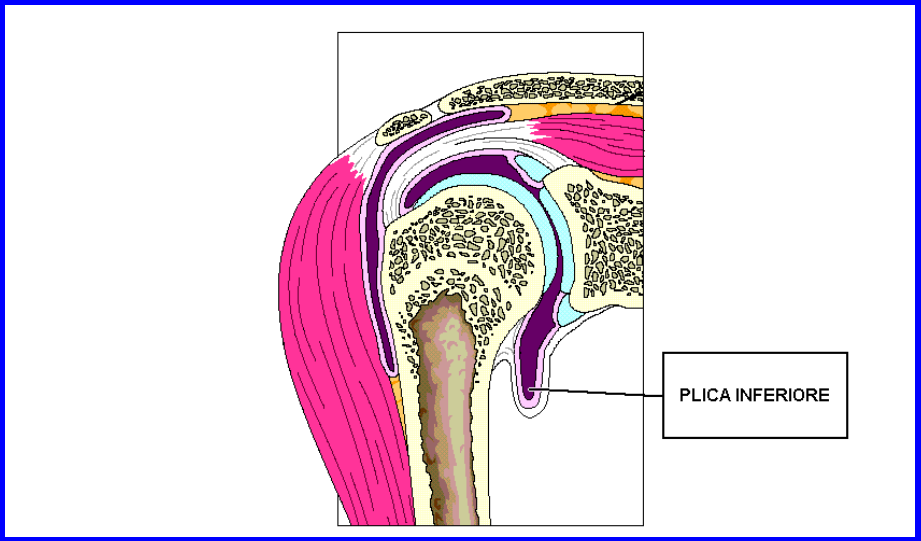

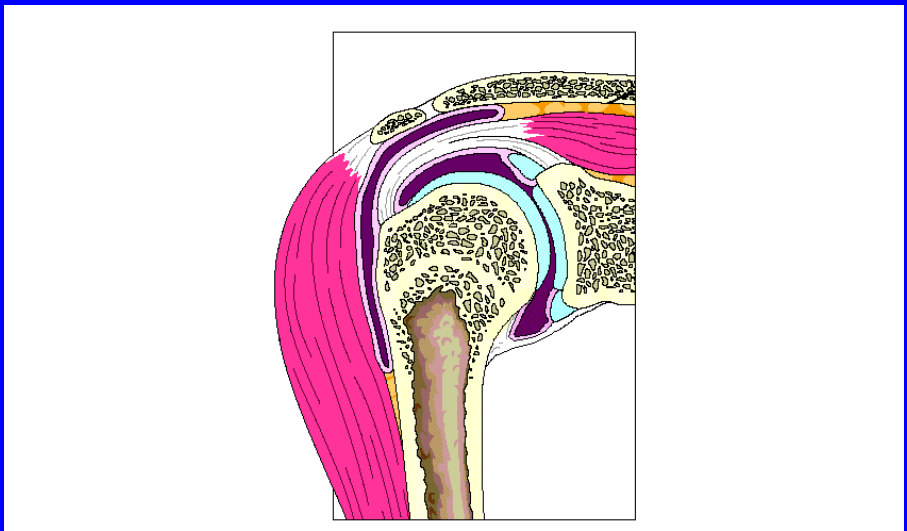

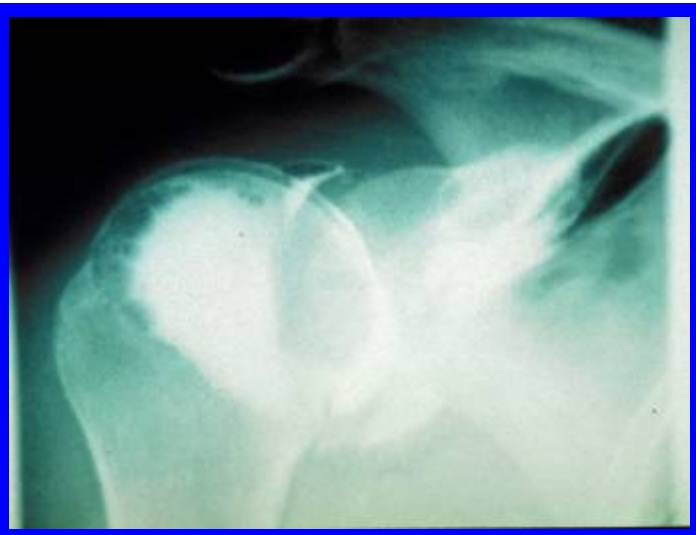

2. PATOLOGIE EXTRA-ARTICOLARI

2a - Tendinite della cuffia dei rotatori

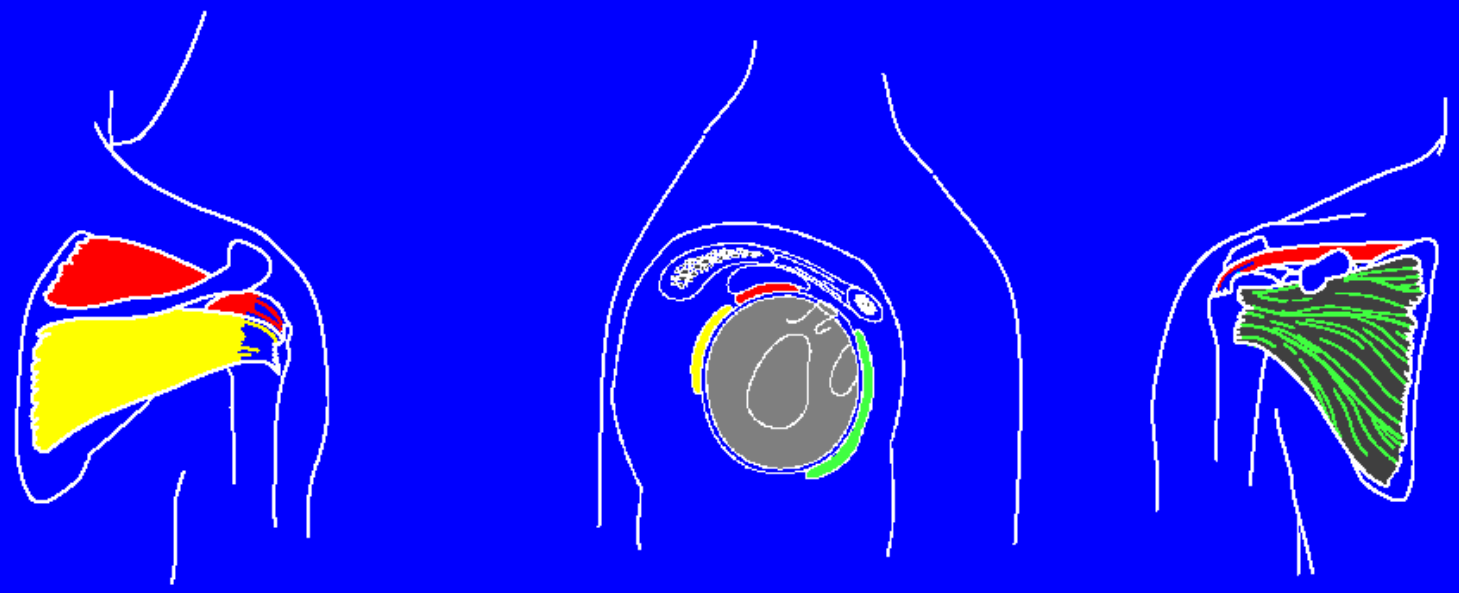

VISTA POSTERIORE

VISTA LATERALE

VISTA ANTERIORE

Tendinite del sovraspinoso

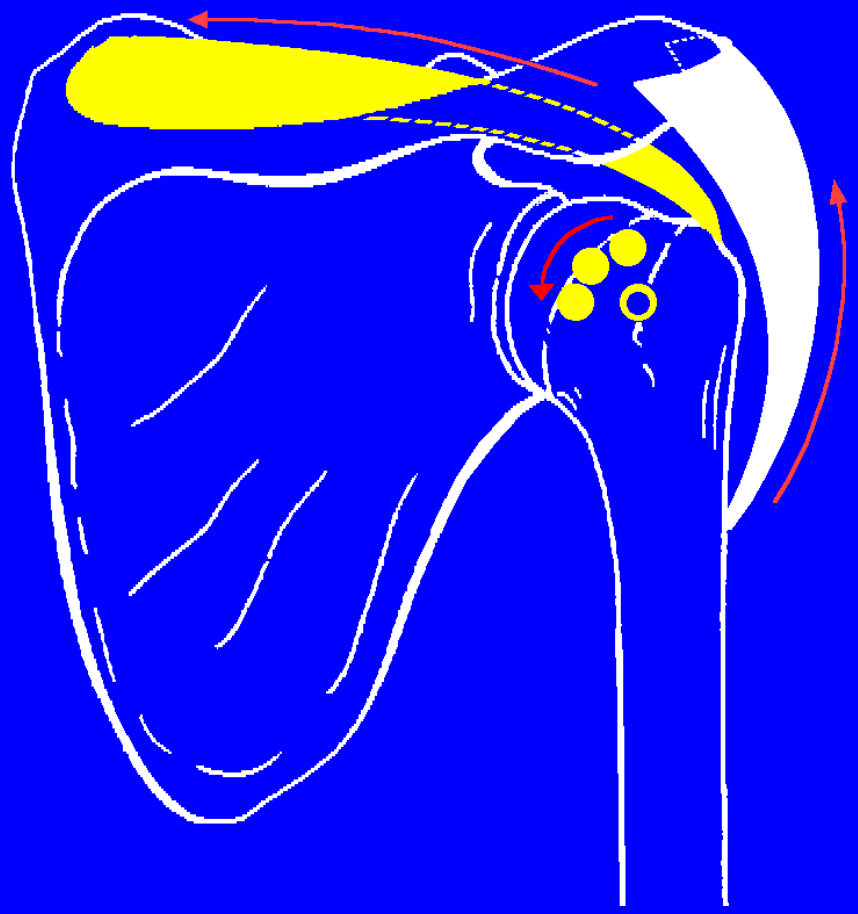

TENDINITE DEL SOVRASPINOSO

Rappresenta la prima fase del processo patologico che può colpire la cuffia dei rotatori e che evolve in:

Fase della tendinite → Effetto terapeutico

↓

Fase del conflitto sotto-acromiale

↓

Fase della rottura della cuffia → Effetto sintomatico

↓

Fase della artrosi globale della spalla

Sintomi:

Dolore alla spalla o a metà braccio

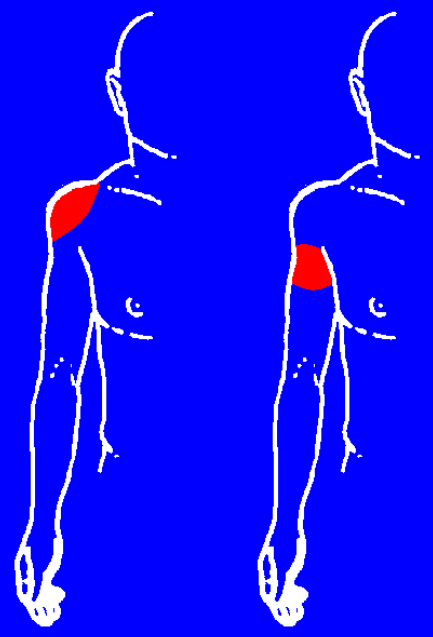

Il dolore si riacutizza con i movimenti

Il dolore si riacutizza di notte (se si dorme sul lato interessato)

Debolezza muscolare dell’arto superiore

Segni:

1. **Dolore alla pressione sull'entesi:**

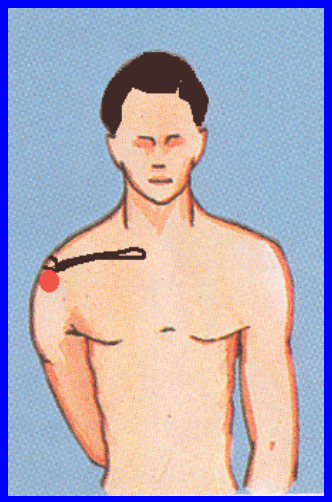

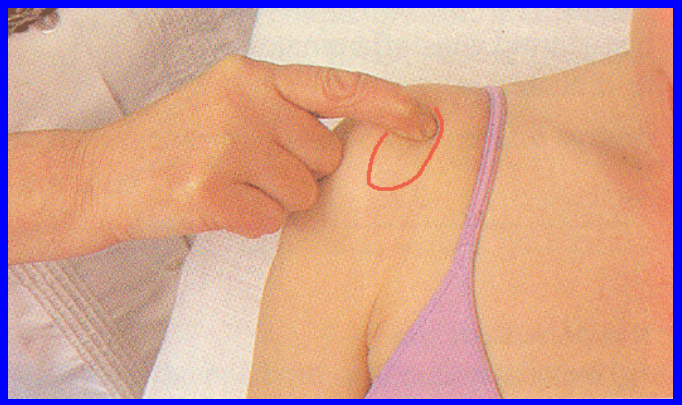

2. **Dolore alla messa in tensione dell'entesi**

Se si fa abdurre l'arto superiore, il dolore compare dai 70 ai 100 gradi, e scompare quando il paziente extra-ruota l'omero, disimpegna il trochite e procede nella abduzione.

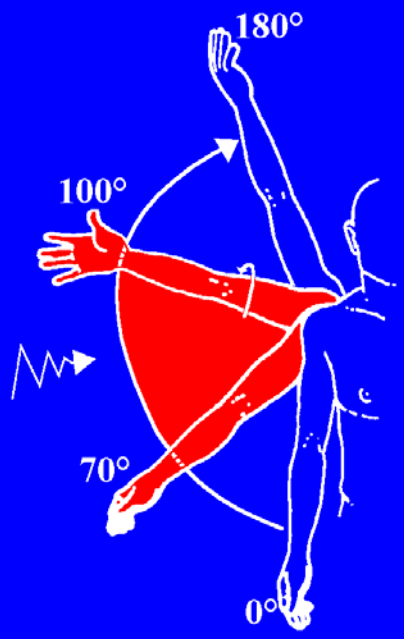

PROGNOSI DELLA TENDINITE DEL SOVRASPINOSO

Rapidamente favorevole ……..a patto che non siano presenti…

-alterazioni del defilè del sovraspinoso

-alterazioni della zona del trochite

DEFILE' DEL SOVRASPINOSO

Il sovraspinoso scorre in un canale osteo-fibroso denominato *"defilé del sovraspinoso"*

Esso e' quello spazio delimitato da:

1. **acromion,**
2. **articolazione acromion-clavicolare,**
3. **legamento coraco-acromiale**
4. **processo coracoide**
5. **articolazione gleno-omerale**

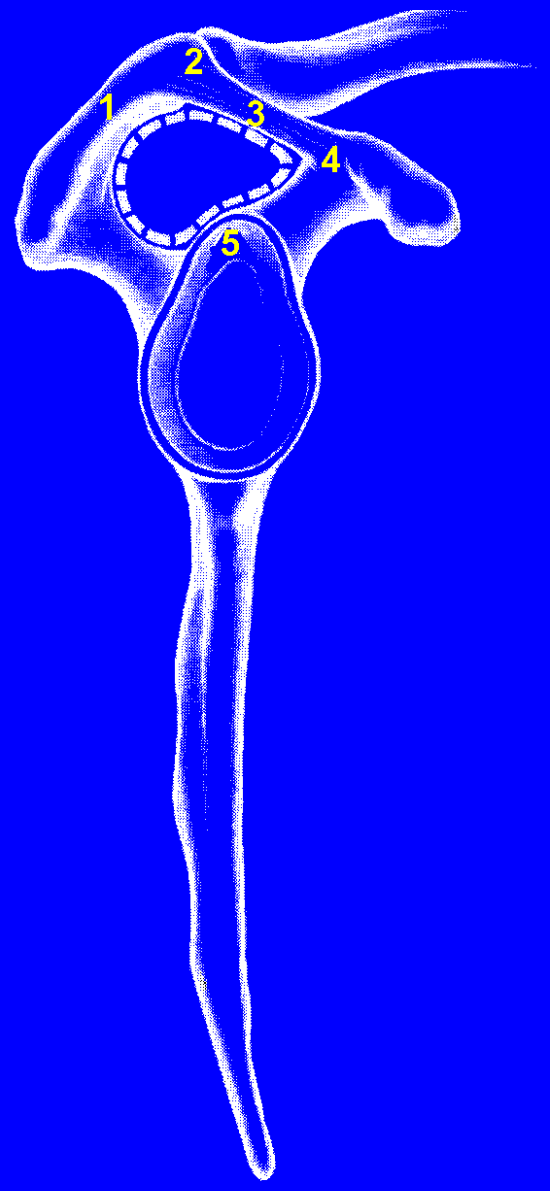

ALTERAZIONI DEL DEFILE’

1-Osteofita inferiore dell’acromion

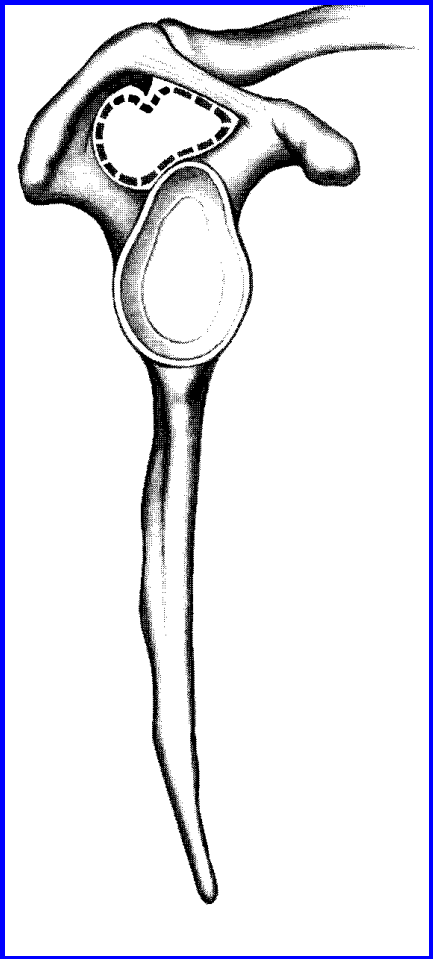

2-Maggior angolazione dell’acromion

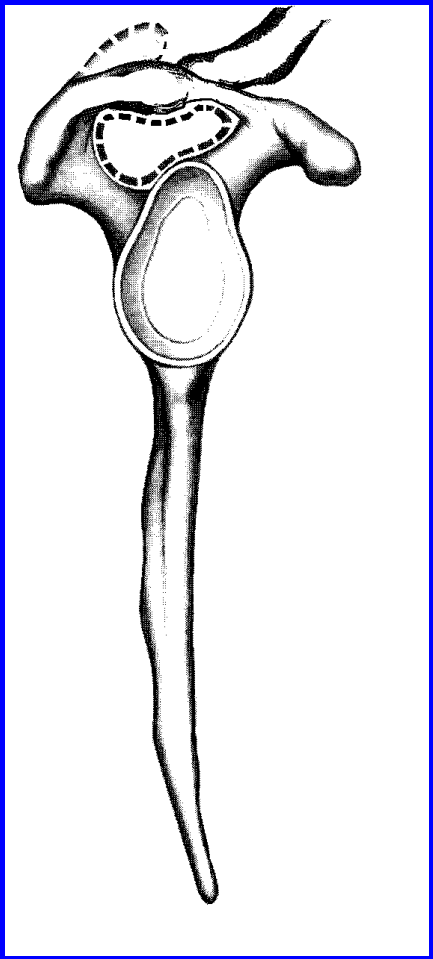

3-Artrosi acromion-clavicolare

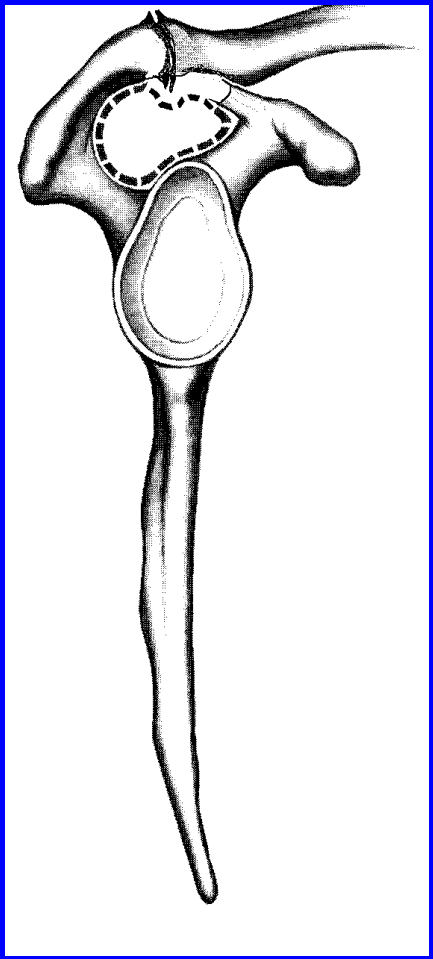

ALTERAZIONE DELLA ZONA DEL TROCHITE

Entesofita del trochite

Frattura del trochite viziosamente consolidata

Calcificazioni della borsa

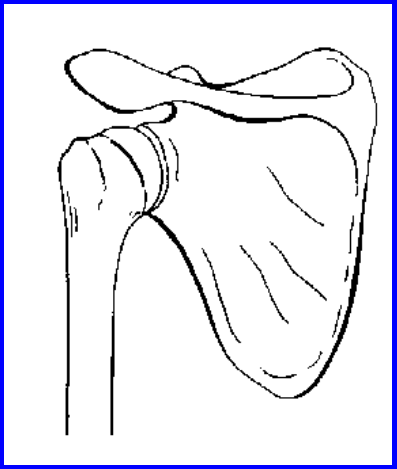

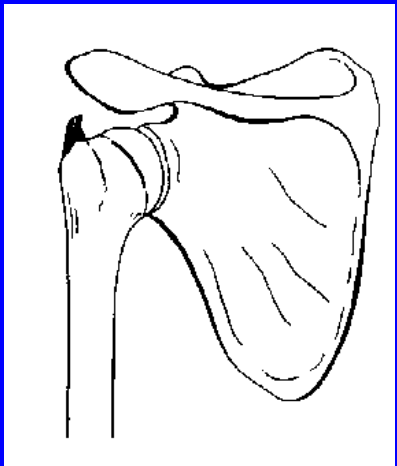

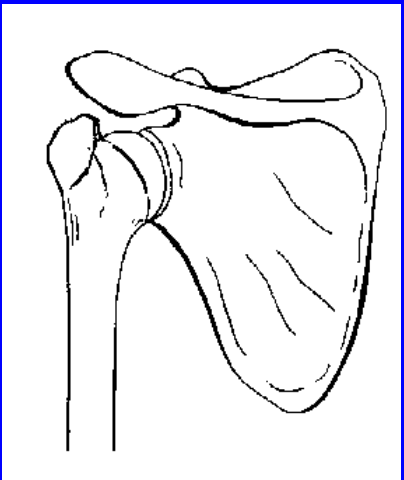

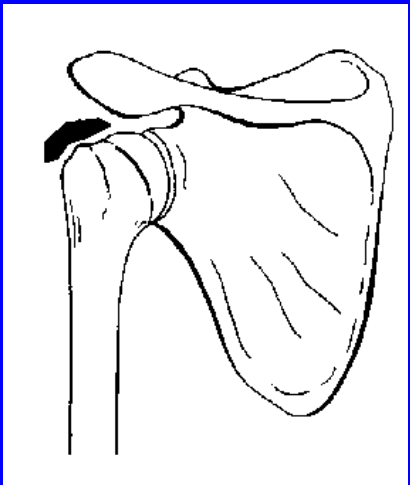

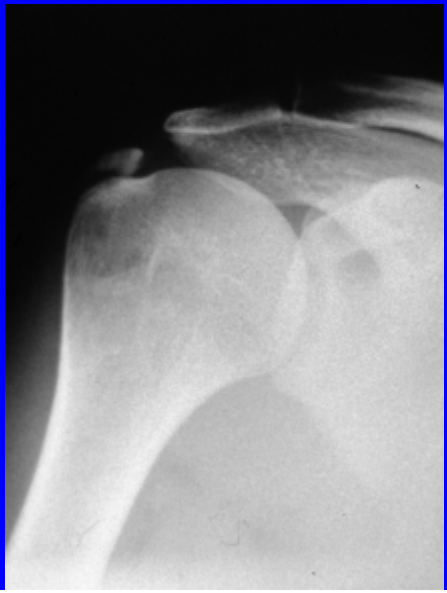

2. PATOLOGIE EXTRA-ARTICOLARI

2b - Tenosinovite del capo lungo del bicipite



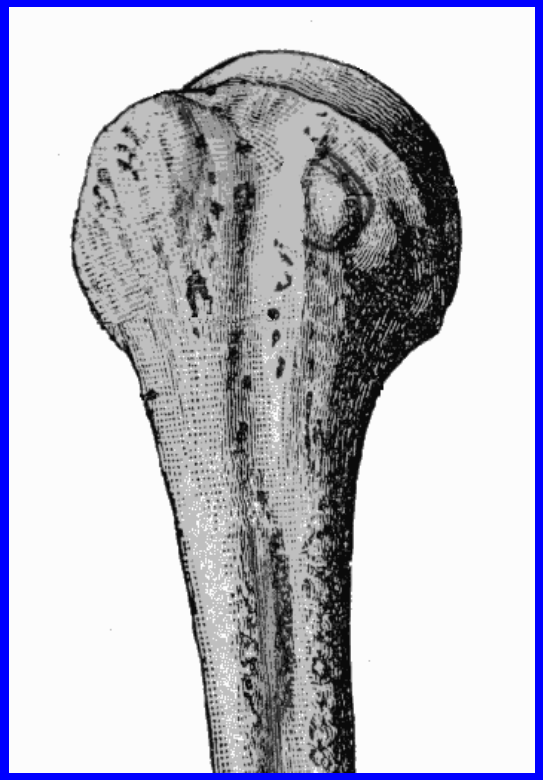

Sintomi:

Dolore nella parte supero-anteriore del braccio

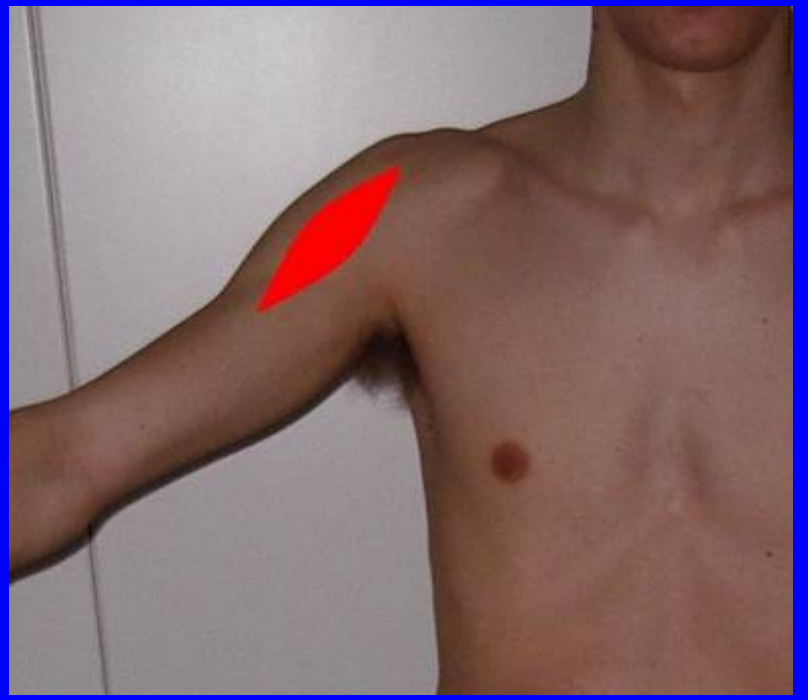

Il dolore si riacutizza con i movimenti

Il dolore si riacutizza di notte (se si dorme sul lato interessato)

Debolezza muscolare dell'arto superiore

Segni:

In letteratura sono descritti vari test:
-test di Yegerson,
-opposizione alla flessione del gomito,
-opposizione alla supinazione dell'avambraccio,
-etc

In realta' nessuno di essi e' specifico per il capo lungo del bicipite.

E' utile, invece, palpare direttamente il capo lungo del b.

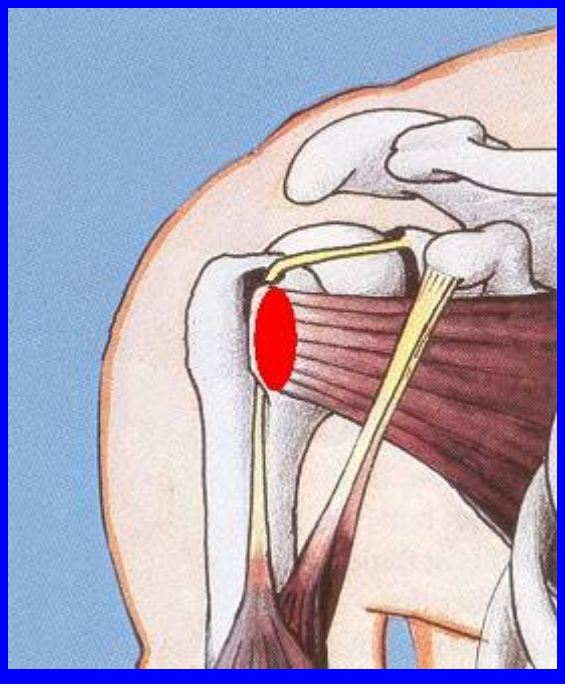

ATTENZIONE

La tenosinovite del capo lungo del bicipite omerale raramente è una patologia a se stante.

Generalmente è una patologia che si sovrappone a:

-tendinite del sovraspinoso (di lunga durata)

-sindrome da conflitto sotto-acromiale

-rottura della cuffia dei rotatori

-esiti di intervento di acromionplastica o di sutura di cuffia

-errato trattamento riabilitativo dopo interventi ortopedici nella regione della spalla



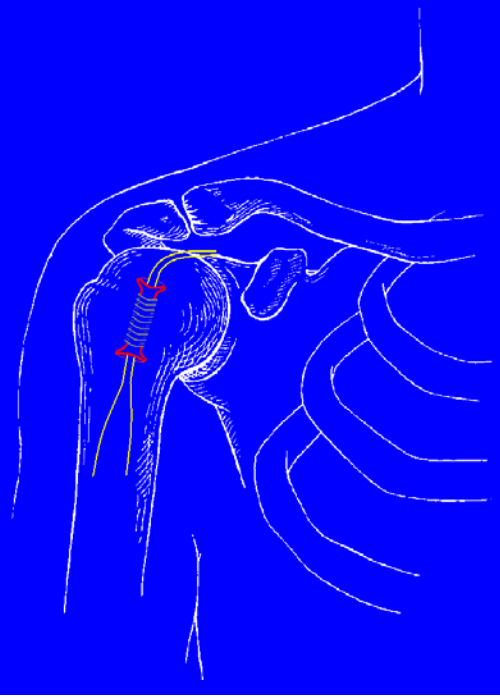

2. PATOLOGIE EXTRA-ARTICOLARI

2c - Borsite acuta sottoacromiale

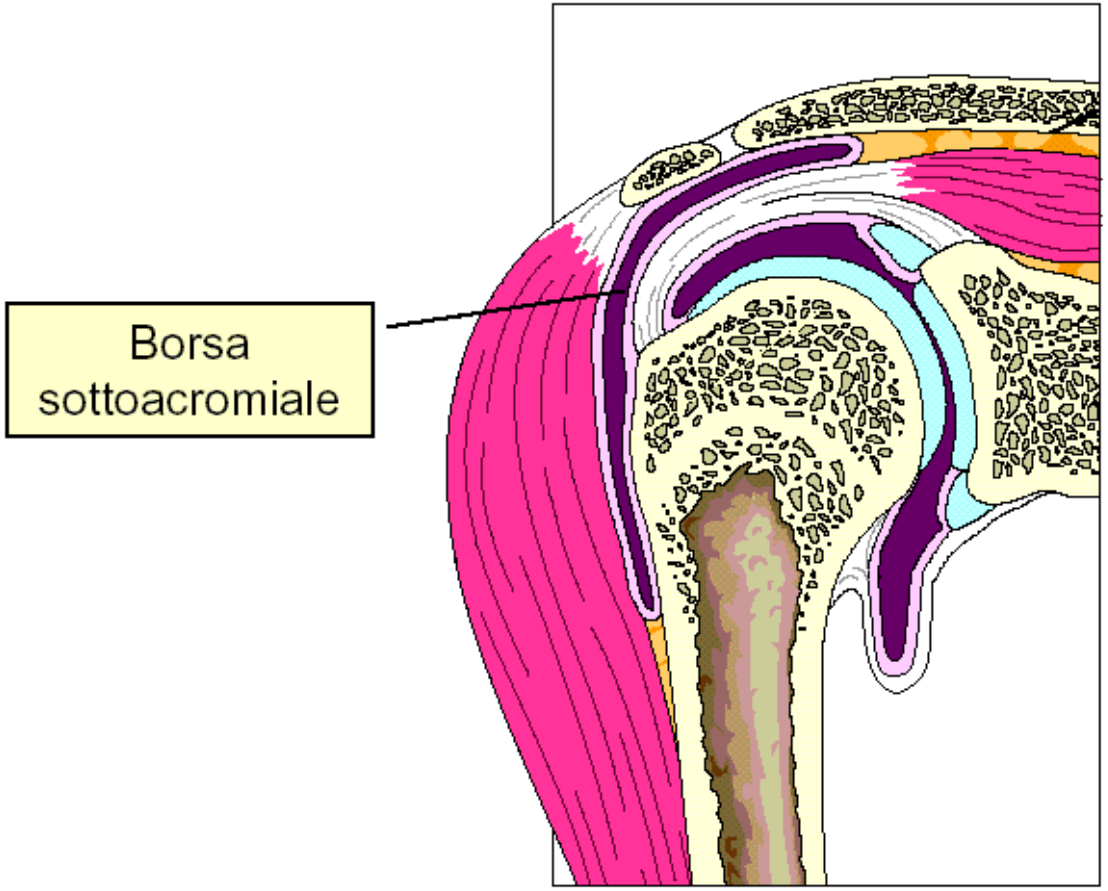

Sintomi:

Dolore alla spalla ed al braccio talmente intenso da impedire qualsiasi movimento

Il paziente entra in ambulatorio sorreggendo l'arto dolente con l'arto sano.

Il dolore si riacutizza con la semplice deambulazione

Striscia i piedi per terra per evitare i sobbalzi della deambulazione

Spesso preferisce che vengano tagliati i vestiti piuttosto che tentare di svestirsi da solo.

CRITERI DA RISPETTARE

1. Diagnosi precisa
2. **Preparazione accurata del materiale**
3. Scelta dei farmaci adatti
4. Tecnica d'infiltrazione perfetta

Approntare un armadietto o un carrello dove sia disponibile tutto il materiale necessario

Attivare un protocollo per il controllo del materiale (quantità, scadenze, responsabilità dei controlli, etc)

1. Disinfettante colorato

2. Guanti

3. Garze sterilizzate

3. Vaschette reniformi

4. Cerotti

AGHI DI VARIE DIMENSIONI (Gauge):

20	giallo	per eseguire artrocentesi o bursocentesi o per iniettare liquidi vischiosi
21	verde	per eseguire infiltrazioni intra o peri-articolari
23	nero	per eseguire infiltrazioni della art. acromion-clavic.

SIRINGHE DI VARIE DIMENSIONI:

20 ml	**artrocentesi o bursocentesi**
10 ml	**infiltrazioni della cuffia o della articolazione gleno-omerale**
5 ml	**infiltrazioni della articolazione acromion-clavicolare**

CONTENITORE PER AGHI USATI
CONTENITORI PER RIFIUTI SPECIALI

CRITERI DA RISPETTARE

1. Diagnosi precisa
2. Preparazione accurata del materiale
3. Scelta dei farmaci adatti
4. Tecnica d'infiltrazione perfetta

Numerosi farmaci sono stati utilizzati per eseguire delle infiltrazioni locali nella regione della spalla (corticosteroidi, ac. Jaluronico, tossina botulinica, destrosio, etc)

La terapia infiltrativa locale più utilizzata è però la *miscela anestetica e steroidea* la quale offre il vantaggio di avere:

-un rapido effetto analgesico (per l'anestetico locale)

-un prolungato effetto antiinfiammatorio (per lo steroide ad azione ritardata).

A) ANESTETICI LOCALI

Gli anestetici locali sono dei farmaci che stabilizzano in modo transitorio e reversibile la membrana citoplasmatica delle fibre nervose in un'area molto localizzata (sopra e sotto tale area, la conduzione nervosa è normale).

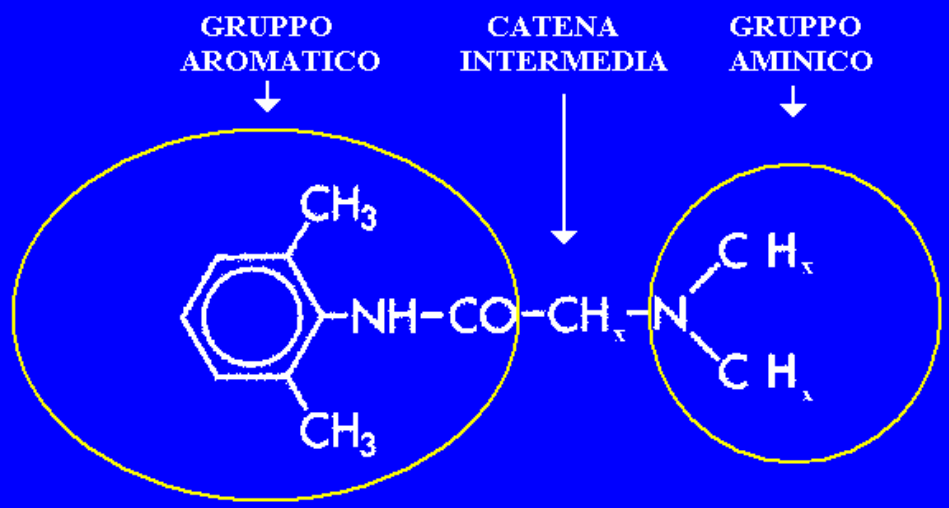

Il legame tra questi due gruppi (esteri, eteri, chetoni, etc) condiziona:
-tempo di latenza dell'effetto
-tempo di durata dell'effetto

1 SEC 15 MIN

TEMPO DI LATENZA DELL'EFFETTO ANESTETICO

TEMPO DI DURATA DELL'EFFETTO ANESTETICO

100 SEC 200 MIN

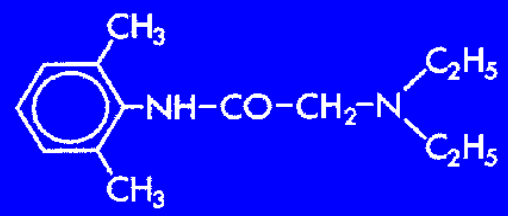

LIDOCAINA

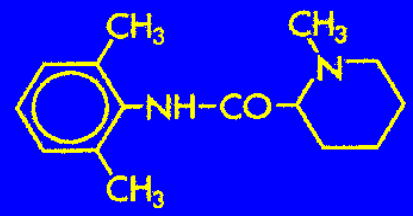

MEPIVACAINA

BUPIVACAINA

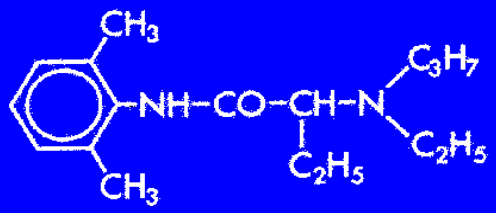

ETIDOCAINA

EFFETTI COLLATERALI

Gli effetti collaterali sono rari, ma imprevedibili:

-reazioni allergiche (orticaria, asma, shock allergico)

-reazioni a carico del SNC (tremori, intontimento, euforia)

-reazioni cardio-vascolari (ipotensione acuta, bradicardia, aritmie)

-reazioni non classificabili (dolore lombare acuto)

B) CORTICOSTEROIDI AD AZIONE RITARDATA

Si utilizzano i *corticosteroidi di sintesi*, in quanto modificando la struttura si riescono a modificare alcune caratteristiche farmacologiche e fisiche:

-effetto anti-infiammatorio
-effetto sull'equilibrio idro-elettrolitico
-durata dell'effetto
-tollerabilità dei tessuti

Effetto anti-infiammatorio

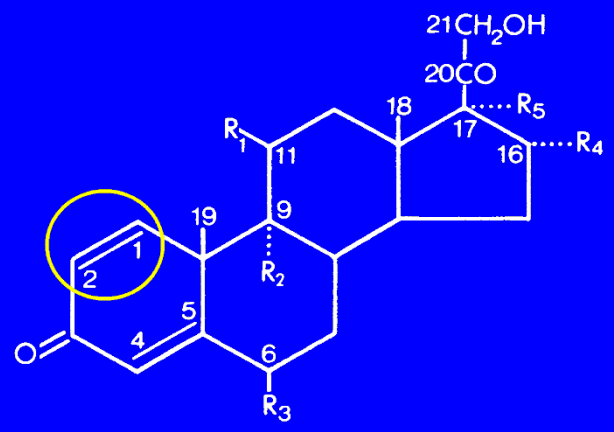

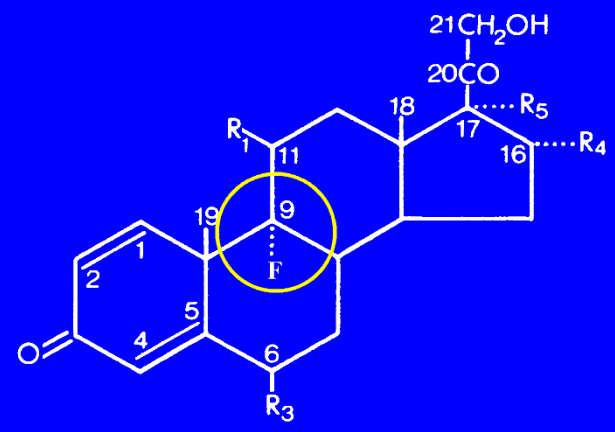

TUTTI I CORTICOSTEROIDI DI SINTESI

Introduzione di un atomo di F in posizione 9

Amplificazione dell'effetto antiinfiammatorio:

1. Inibiscono la liberazione dell'acido arachidonico dalle membrane citoplasmatiche ed inibiscono sia la cascata della ciclossigenasi che della lipossigenasi.

2. Potenziano l'effetto delle catecolamine sui vasi sanguigni (riducendo la vasodilatazione, la permeabilità capillare, l'edema tissutale, etc)

3. Inibiscono le cellule coinvolte nel processo infiammatorio (neutrofili e linfociti) e riducono la permeabilità dei lisosomi

4. Etc

Effetto sull'equilibrio idro-elettrolitico

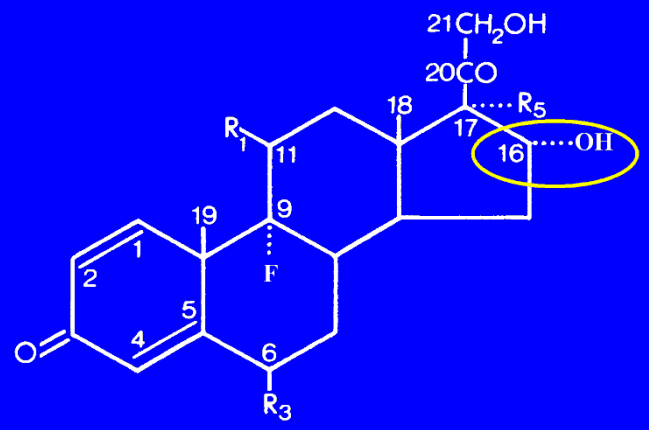

Introduzione di un gruppo in posizione 16

Riduzione dell'effetto mineral-corticoide:

1. Ritenzione di sodio → edemi, scompenso cardiaco, ipertensione, etc.

2. Deplezione di potassio → aritmie

3. Etc

Durata dell'effetto farmacologico

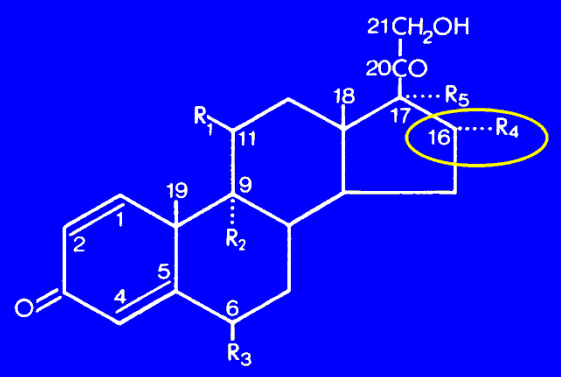

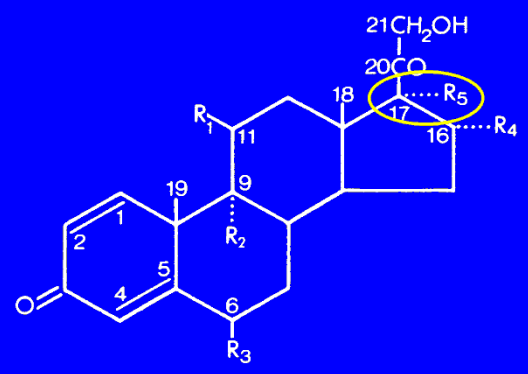

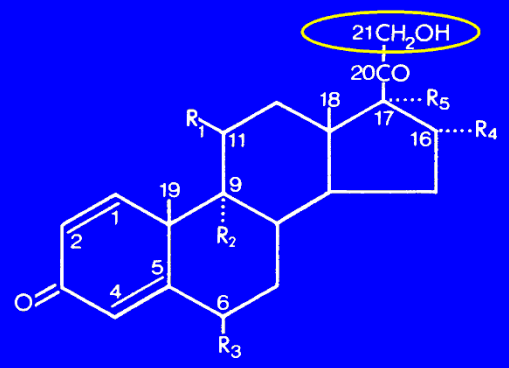

Introduzione di un gruppo in posizione 16, 17, 21

Aumento della durata dell'effetto:

-metilprednisolone acetato → C16 → gruppo acetilico ~ 7 - 10 giorni
→ C21 → gruppo acetilico

-triamcinolone acetonide → C16 → gruppo isopropilico ~ 15 - 20 giorni
→ C17 → gruppo ossidrilico

-triamcinolone esacetonide → C16 → gruppo isopropilico ~ 25 - 30 giorni
→ C17 → gruppo ossidrilico
→ C21 → gruppo terbutilico + gruppo acetilico

Tollerabilità dei tessuti

METIL-PREDNISOLONE ACETATO

macro-cristalli → **rischio di granulomi da corpo estraneo**

TRIAMCINOLONE ACETONIDE

micro-cristalli → **----------**

EFFETTI COLLATERALI

-effetti collaterali da azione glicocorticoide

-effetti collaterali da azione mineralcorticoide

-effetti collaterali da azione atrofizzante sui tessuti connettivi

-effetti collaterali da azione pro-infettiva (locale o sistemica)

-reazioni allergiche

CRITERI DA RISPETTARE

1. Diagnosi precisa
2. Preparazione accurata del materiale
3. Scelta dei farmaci adatti
4. **Tecnica d'infiltrazione perfetta**

1 - Articolazione acromion-clavicolare

Posizione del paziente: **seduto su una sedia**

Punti di repere: **-estremità laterale della clavicola**
-acromion

Metodo: **si inserisce dall'alto verso il basso, perpendicolarmente rispetto alla cute**

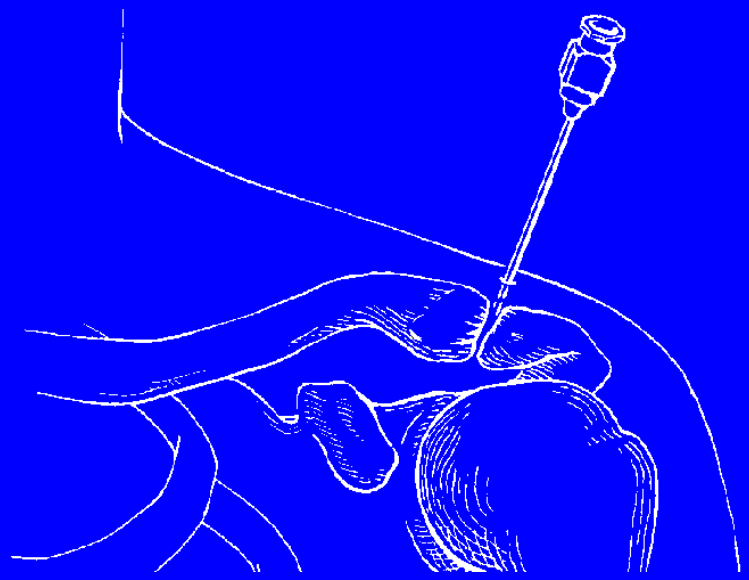

MISCELA FARMACOLOGICA

5 - 10 mg di triamcinolone acetonide
0,5 ml di mepivacaina al 3 % (senza adrenalina)

PROCEDURA DI TRATTAMENTO

Una infiltrazione locale / settimana
Al massimo 3 infiltrazioni locali
Sospendere subito le infiltrazioni se il dolore si atttenua

COMPLICANZE SPECIFICHE

L'artrite dell'articolazione acromion-clavicolare tende a causare una lassità della capsula articolare, con conseguente lussazione intracapsulare dei capi articolari.

Un numero di infiltrazioni eccessivo o un eccessivo dosaggio di corticosteroide tende ad aggravare questo problema.

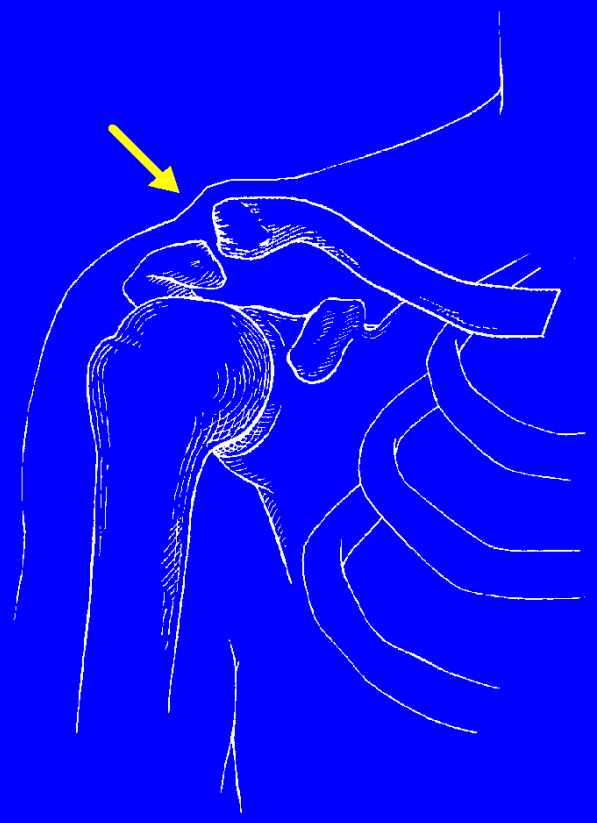

2 - Articolazione gleno-omerale

Posizione del paziente: **seduto su un lettino**

Punti di repere: **-articolazione acromion-clavicolare**
-processo coracoide

Metodo: **si inserisce l'ago tra acromion e processo coracoide, indirizzandolo verso il centro della testa omerale**

MISCELA FARMACOLOGICA

20 mg di triamcinolone acetonide
2 ml di mepivacaina al 3 % (senza adrenalina)
1 – 2 ml di soluzione fisiologica

PROCEDURA DI TRATTAMENTO

Una infiltrazione locale / settimana
Al massimo 3 infiltrazioni locali
Sospendere subito le infiltrazioni se il dolore si attenua

COMPLICANZE SPECIFICHE

Un numero di infiltrazioni eccessivo o un eccessivo dosaggio di corticosteroide può facilitare la comparsa di una necrosi asettica della testa omerale.

3 – Spazio sotto-acromiale

Posizione del paziente: **seduto su un lettino**

Punti di repere: **-acromion**

Metodo: **si inserisce l'ago circa 2 cm sotto al margine inferiore dell'acromion indirizzandolo verso l'alto con una inclinazione di circa 30 gradi**

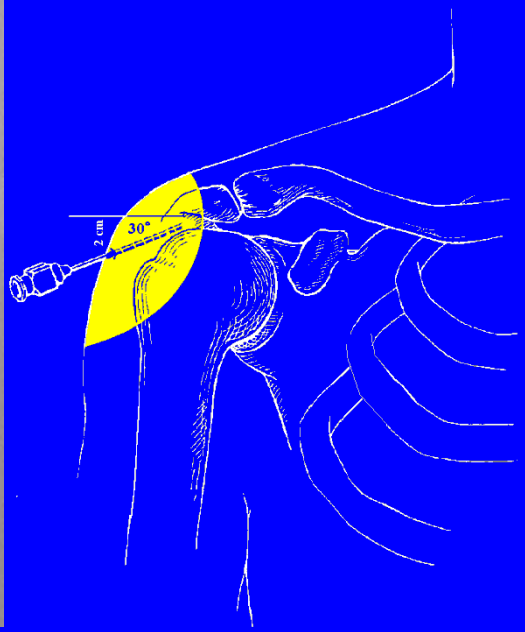

MISCELA FARMACOLOGICA

20 – 40 mg di triamcinolone acetonide
2 ml di mepivacaina al 3 % (senza adrenalina)
1 – 2 ml di soluzione fisiologica

PROCEDURA DI TRATTAMENTO

Una infiltrazione locale / settimana
Al massimo 3 infiltrazioni locali
Sospendere subito le infiltrazioni se il dolore si attenua

ATTENZIONE

Non praticare l'infiltrazione locale nello spazio sottoacromiale se nei 30 giorni successivi è prevista una Risonanza Magnetica. Rischio di false diagnosi di:
-Borsite sottoacromiale
-Edema del tendine del sovraspinoso
-Edema del muscolo deltoide

(Bergman, 1998; Major, 1999)

COMPLICANZE SPECIFICHE

E' un trattamento alla cieca, nel quale e' necessario iniettare il farmaco nella borsa sotto-acromiale.

La borsa sott-acromiale, in mani esperte viene iniettata solo nell' 80 % dei casi (Partington, 1998)

L'iniezione nel muscolo deltoide puo' comportarne l'atrofia e la successiva rottura

L'iniezione nel ventre tendineo della cuffia puo' comportarne l'atrofia e la successiva rottura

La rottura e' piu' frequente se si praticano numerose infiltrazioni, se si utilizza il triamcinolone esacetonide e se si associa un anestetico locale (Ford, 1979)

4 – Guaina tenosinoviale del capo lungo del bicipite

Posizione del paziente: **disteso su un lettino**

Punti di repere: **-acromion**
-capo lungo del bicipite

Metodo: **si inserisce l'ago circa 4 dita transverse sotto al margine inferiore dell'acromion indirizzandolo verso l'alto seguendo la direzione del tendine**



MISCELA FARMACOLOGICA

20 mg di triamcinolone acetonide
1 ml di mepivacaina al 3 % (senza adrenalina)
1 – 2 ml di soluzione fisiologica

PROCEDURA DI TRATTAMENTO

Al massimo 1 infiltrazione locale

COMPLICANZE SPECIFICHE

Pur essendo rapidamente efficace, è sconsigliabile la sua applicazione in quanto conduce quasi inesorabilmente alla rottura del tendine

Di recente, in caso di tenosinovite del capo lungo del bicipite, abbiamo sostituito l'infiltrazione corticosteroidea con l'*infiltrazione di destrosio ad alta concentrazione*