ARTRITE REUMATOIDE
imaging e stato dell'arte

www.fisiokinesiterapia.biz

Diagnostica per Immagini

- supportare la diagnosi clinica
- consentire il più precoce trattamento terapeutico
- valutare l'efficacia del trattamento terapeutico
- seguire l'evoluzione di malattia

quale metodica

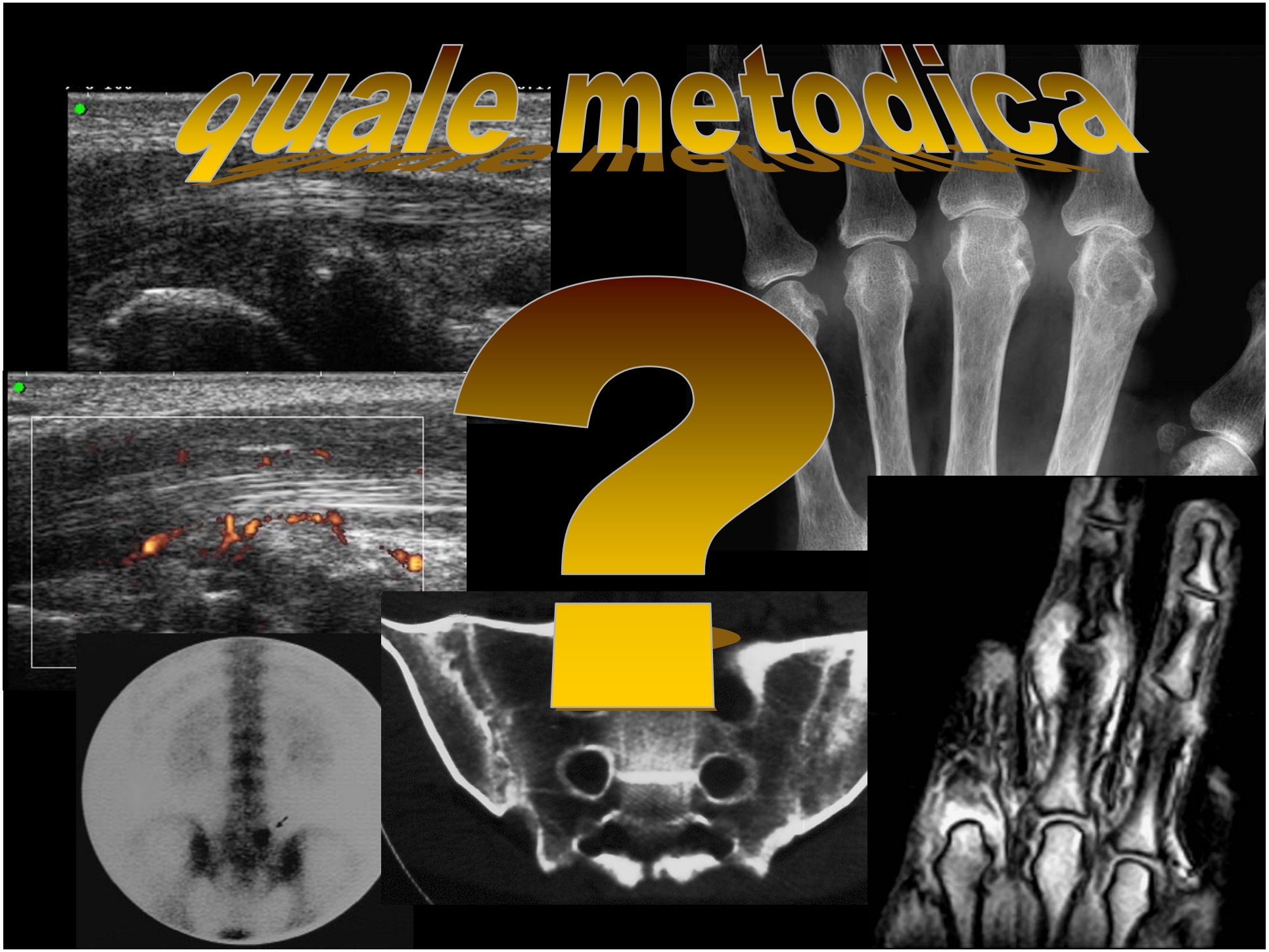

RADIOLOGIA CONVENZIONALE

SCORING RADIOLOGICI DI VALUTAZIONE
DELLA PROGRESSIONE DI MALATTIA
BASATI SULLA QUANTIFICAZIONE DEL DANNO ANATOMICO
(erosioni, interessamento della rima articolare)

METODO di LARSEN

VALUTAZIONE SEMIQUANTITATIVA DELLE EROSIONI E DELLA RIDUZIONE DELLA RIMA ARTICOLARE

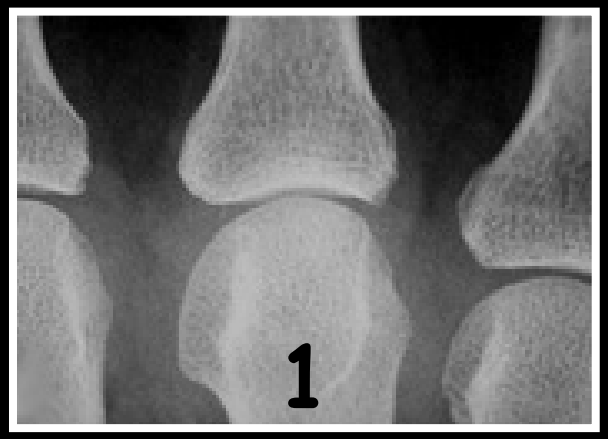

Grado 0 normale
Grado 1 tumefazione capsula-iniziale riduzione della rima
Grado 2 marcata riduzione della rima - microerosioni

METODO di LARSEN

Grado 3 erosioni conclamate-scomparsa della rima
Grado 4 erosioni grossolane
Grado 5 lesioni mutilanti

RADIOLOGIA CONVENZIONALE

Tecnica standardizzata ma caratterizzata da una scarsa sensibilità nel rilevare e quantificare la evoluzione temporale del danno anatomico e, soprattutto, da scarsa sensibilità e specificità nella valutazione delle fasi precoci di malattia

ECOGRAFIA

PARAMETRI ECOGRAFICI DI VALUTAZIONE

- alterazioni della membrana sinoviale
- presenza di versamento articolare
- vascolarizzazione e stato di attività
- presenza di erosioni

ECOGRAFIA

alterazioni della membrana sinoviale

ECOGRAFIA

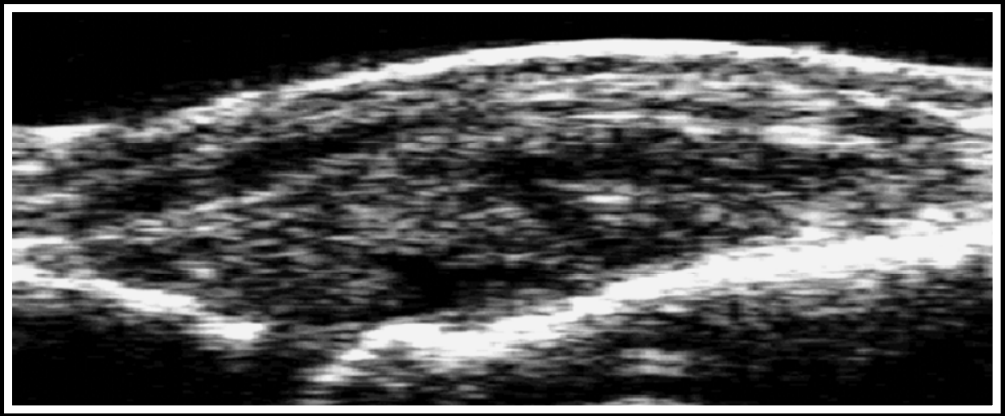

ECOGRAFIA

versamento articolare

ECOGRAFIA

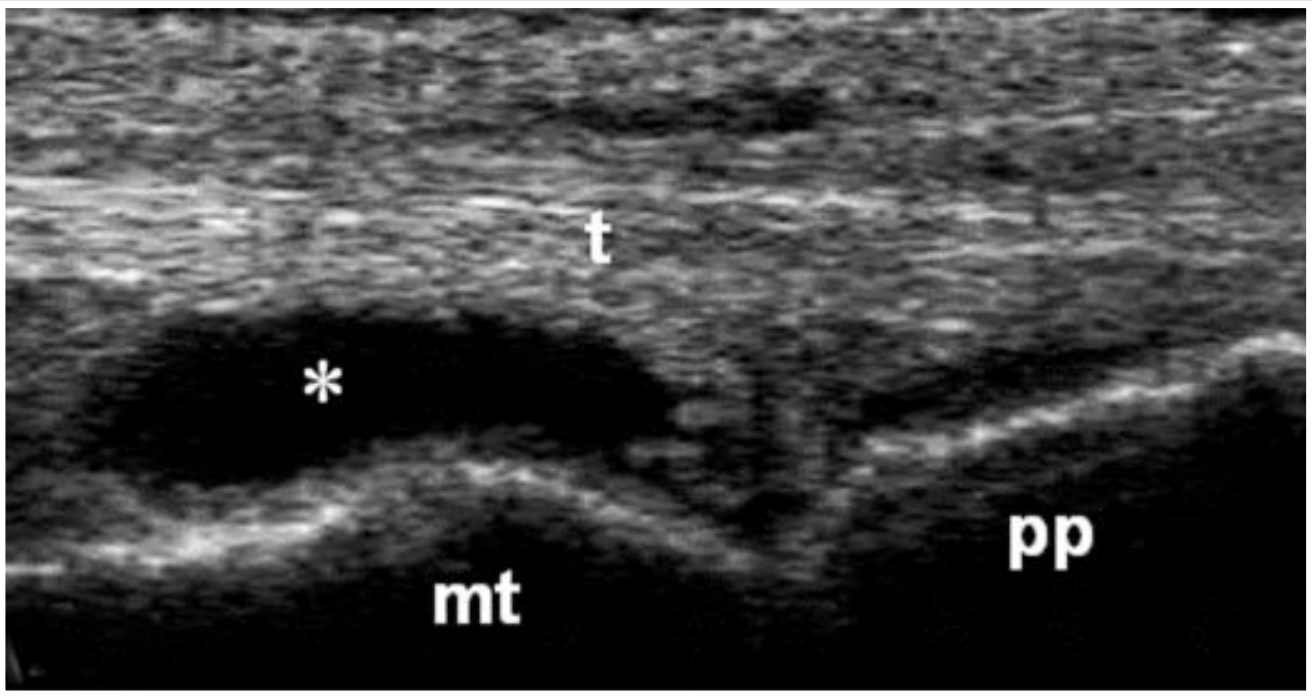

mt = testa metatarsale; pp = falange prossimale; t = tendine dell'estensore; *= liquido sinoviale

www.fisiokinesiterapia.biz

ECOGRAFIA

Versamento-proliferazione sinoviale

Manovre dinamiche

↓

Compressione mirata

Valutazione dinamica passiva **e** *attiva*

consente di separare la quota liquida dalla quota solida sinoviale

possibilità di distinguere depositi di fibrina, sinechie, aggregati di materiale proteinaceo

ECOGRAFIA

vascolarizzazione
stato di attività

ECOGRAFIA

Color Doppler/power Doppler

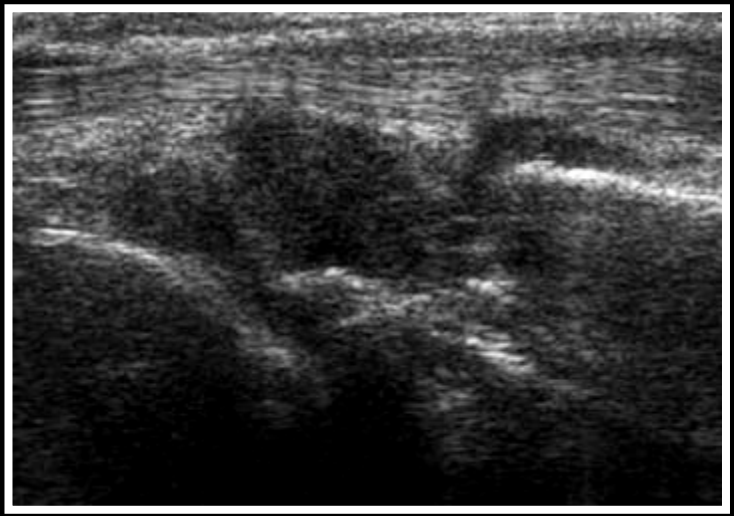

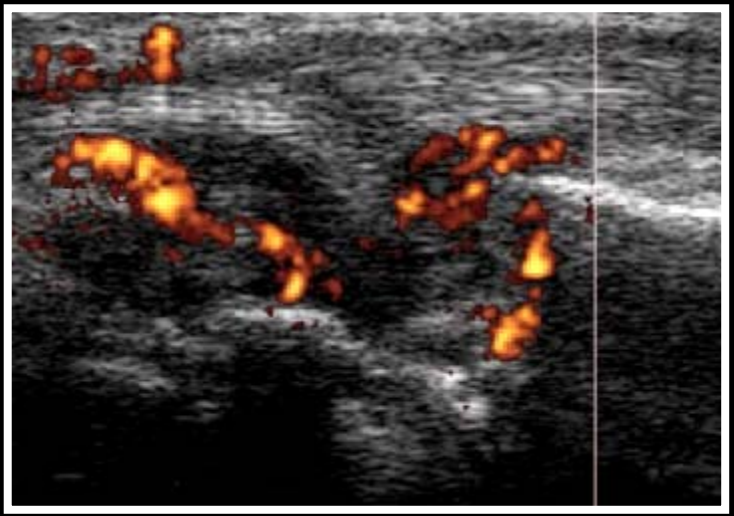

L' esame power-Doppler, eseguito secondo una scansione longitudinale dorsale del polso, consente una precisa analisi dell'impegno sinoviale e dello stato di vascolarizzazione significativamente superiore rispetto all'esame ecografico in scala di grigi

ECOGRAFIA

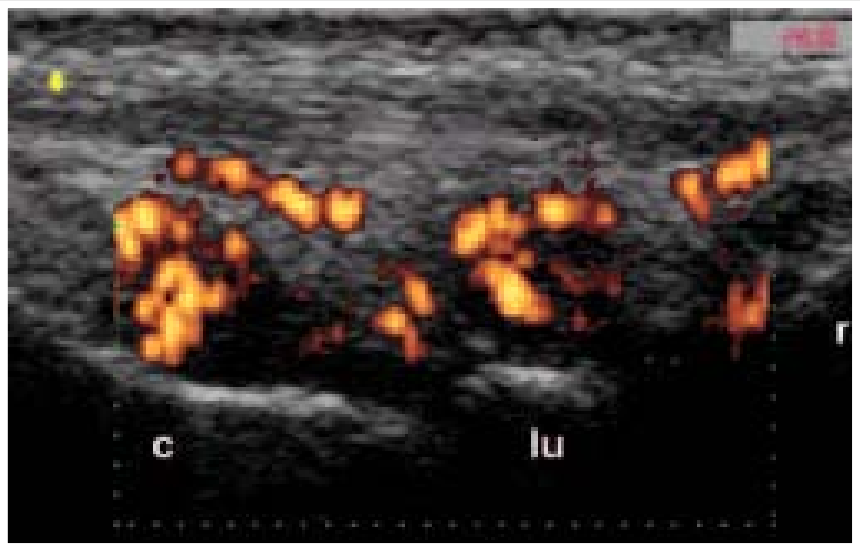

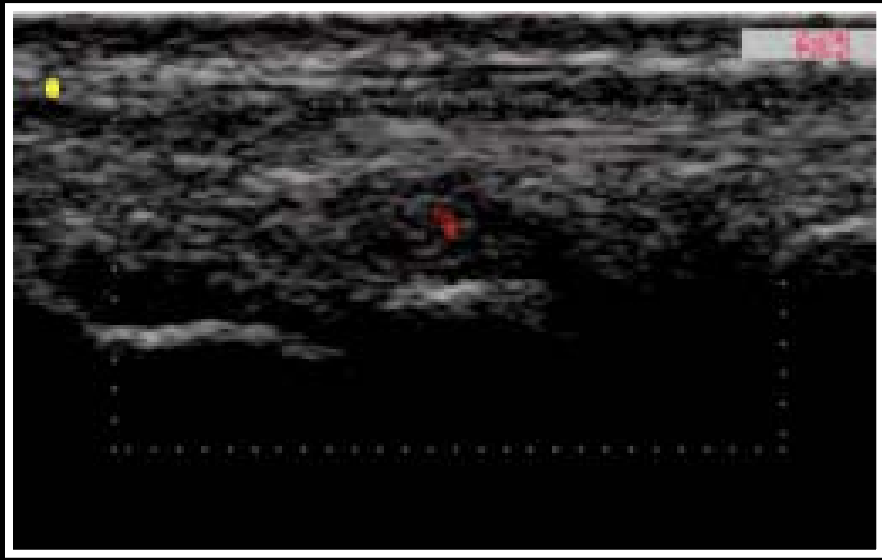

Il controllo power-Doppler, eseguito a distanza di 2 settimane dalla infiltrazione sotto guida ecografica di 30 mg. di triamcinolone acetonide, evidenzia una marcata riduzione sia della distensione della capsula articolare sia del segnale power-Doppler intrarticolare

ECOGRAFIA

M.d.C. ecografici di nuova generazione

Macrovascolarizzazione

⇩

microvascolarizzazione

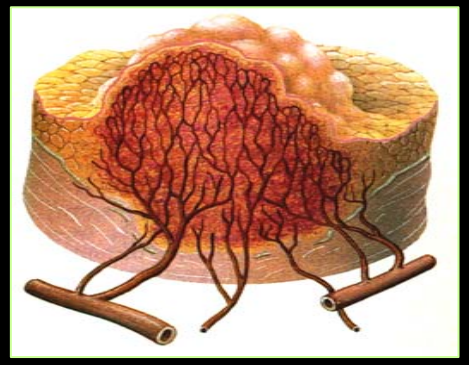

accurata valutazione della proliferazione sinoviale extrarticolare ed articolare

migliore definizione di noduli sinoviali

ECOGRAFIA

erosioni

ECOGRAFIA

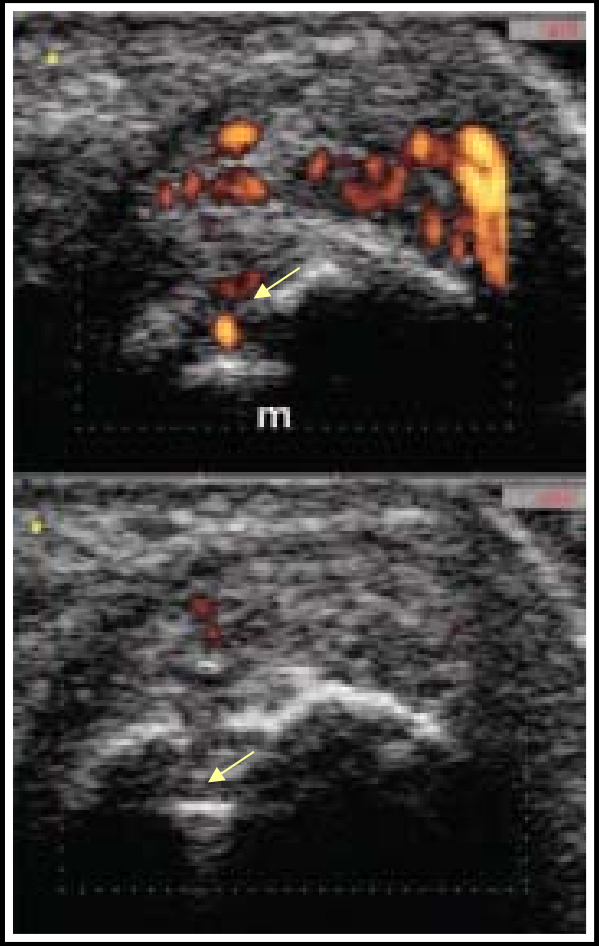

Erosione ossea della testa metacarpale.

ECOGRAFIA

SCORING ECOGRAFICI DI VALUTAZIONE
DELLA PROGRESSIONE DI MALATTIA
E DELL'EFFICACIA DEL TRATTAMENTO TERAPEUTICO

METODO di BROWN

LEEDS SCALE

VALUTAZIONE DI 3 PARAMETRI (LA IPERTROFIA DELLA MEMBRANA SINOVIALE, LA PRESENZA DI SEGNALI DI FLUSSO, LA PRESENZA DI TENOSINOVITI) ANALIZZATE A LIVELLO DI 8 ARTICOLAZIONI DELLA MANO E DEL POLSO

Tecnica caratterizzata da una significativa sensibilità nel monitorare la evoluzione della malattia e nel valutare l'efficacia del trattamento terapeutico

↓

MEZZI DI CONTRASTO ECOGRAFICI

RISONANZA MAGNETICA

PARAMETRI RM DI VALUTAZIONE

- **sinovite proliferativa**
- **vascolarizzazione e stato di attività**
- **edema osseo intraspongioso**
- **presenza di erosioni**

RISONANZA MAGNETICA

↓

sinovite proliferativa

RISONANZA MAGNETICA

RISONANZA MAGNETICA

versamento

RISONANZA MAGNETICA

RISONANZA MAGNETICA

↓

vascolarizzazione
stato di attività

VALUTAZIONE DELLA IPERTROFIA SINOVIALE E DELLO STATO DI ATTIVITA' DI MALATTIA

Metodi qualitativi

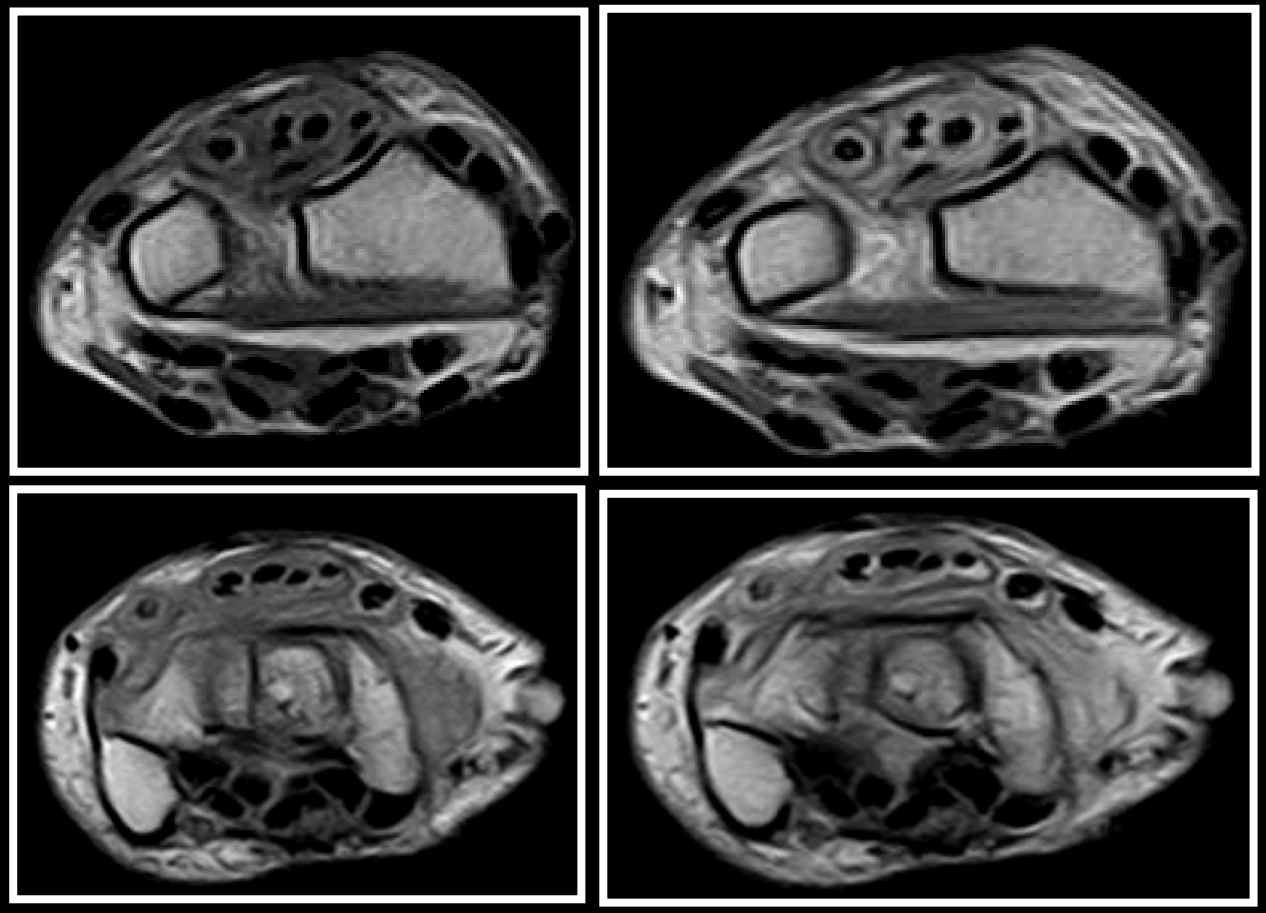

Fase pre-contrastografica Fase post-contrastografica

VALUTAZIONE DELLA IPERTROFIA SINOVIALE E DELLO STATO DI ATTIVITA' DI MALATTIA

Metodi quantitativi

La ipertrofia della membrana sinoviale sembra essere in correlazione con l'attività e la gravità della malattia. Ciò risulta molto utile nella valutazione dei pazienti con artrite e nel predire l'efficacia del trattamento antireumatico.

I metodi quantitativi per la valutazione della ipertrofia sinoviale nelle articolazioni hanno seguito due direzioni:

- determinazione del volume della membrana infiammata
- determinazione del rate di enhancement precoce della sinovia post-Gd

↓

Dynamic MR

VALUTAZIONE DELLA IPERTROFIA SINOVIALE E DELLO STATO DI ATTIVITA' DI MALATTIA

Metodi quantitativi

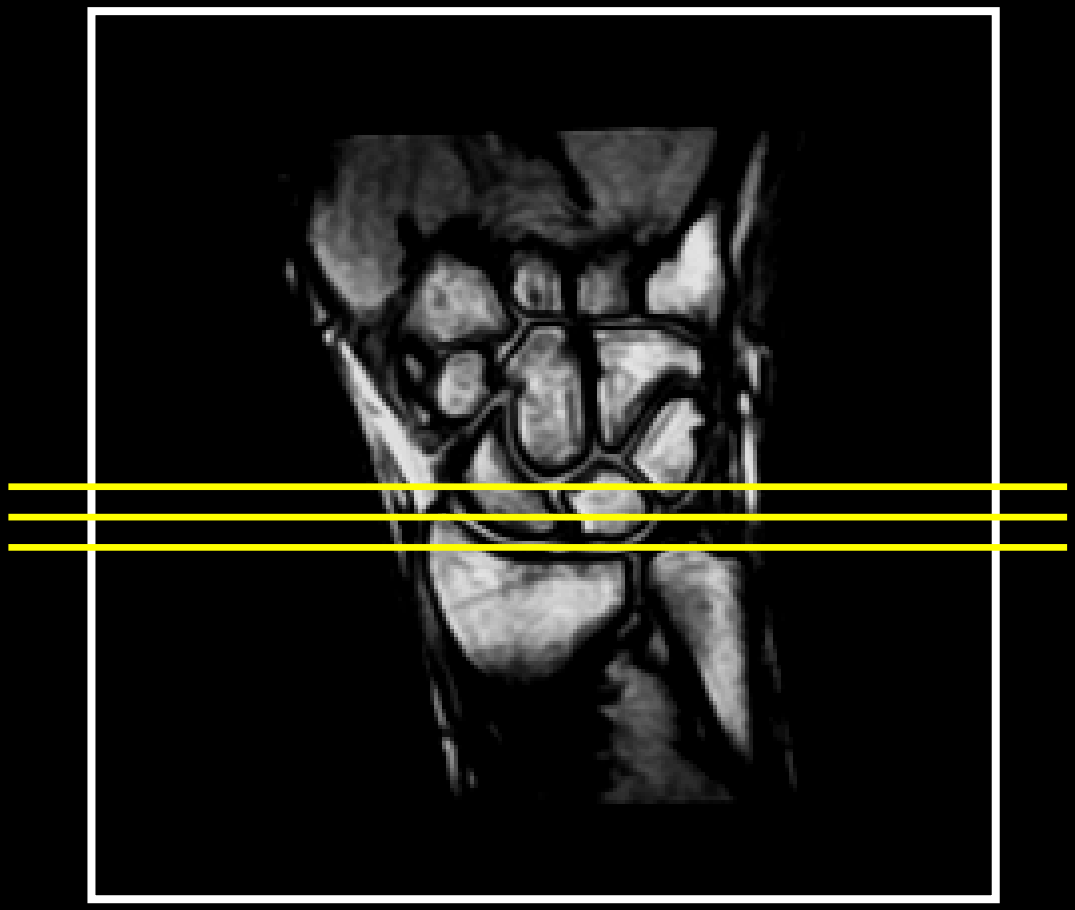

Tecnica di esame

1 sequenza SE T1
prima del MdC
+
20 sequenze SE T1
dopo MdC

Durata:
12"/scansione
Totale: 5'

VALUTAZIONE DELLA IPERTROFIA SINOVIALE E DELLO STATO DI ATTIVITA' DI MALATTIA

Metodi quantitativi

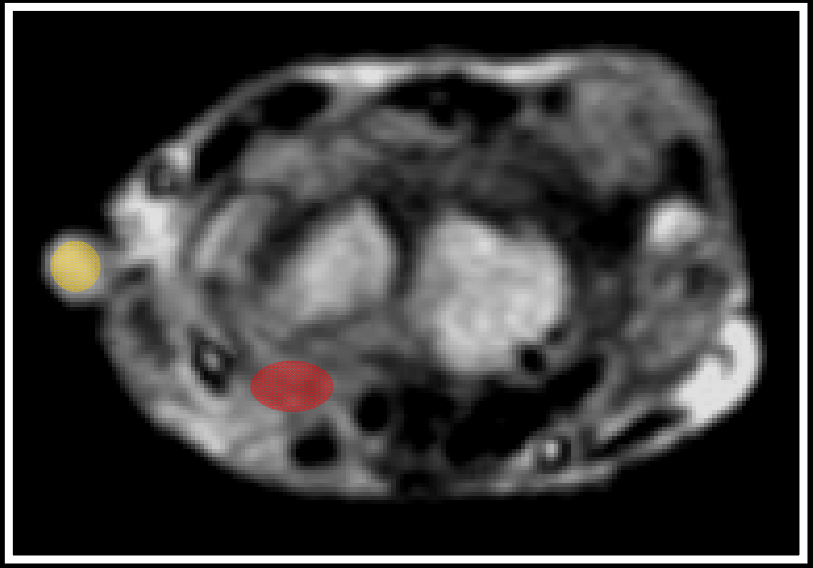

Viene scelta una regione di interesse ROI nel contesto della membrana sinoviale e si calcola il segnale in ognuna delle sequenze

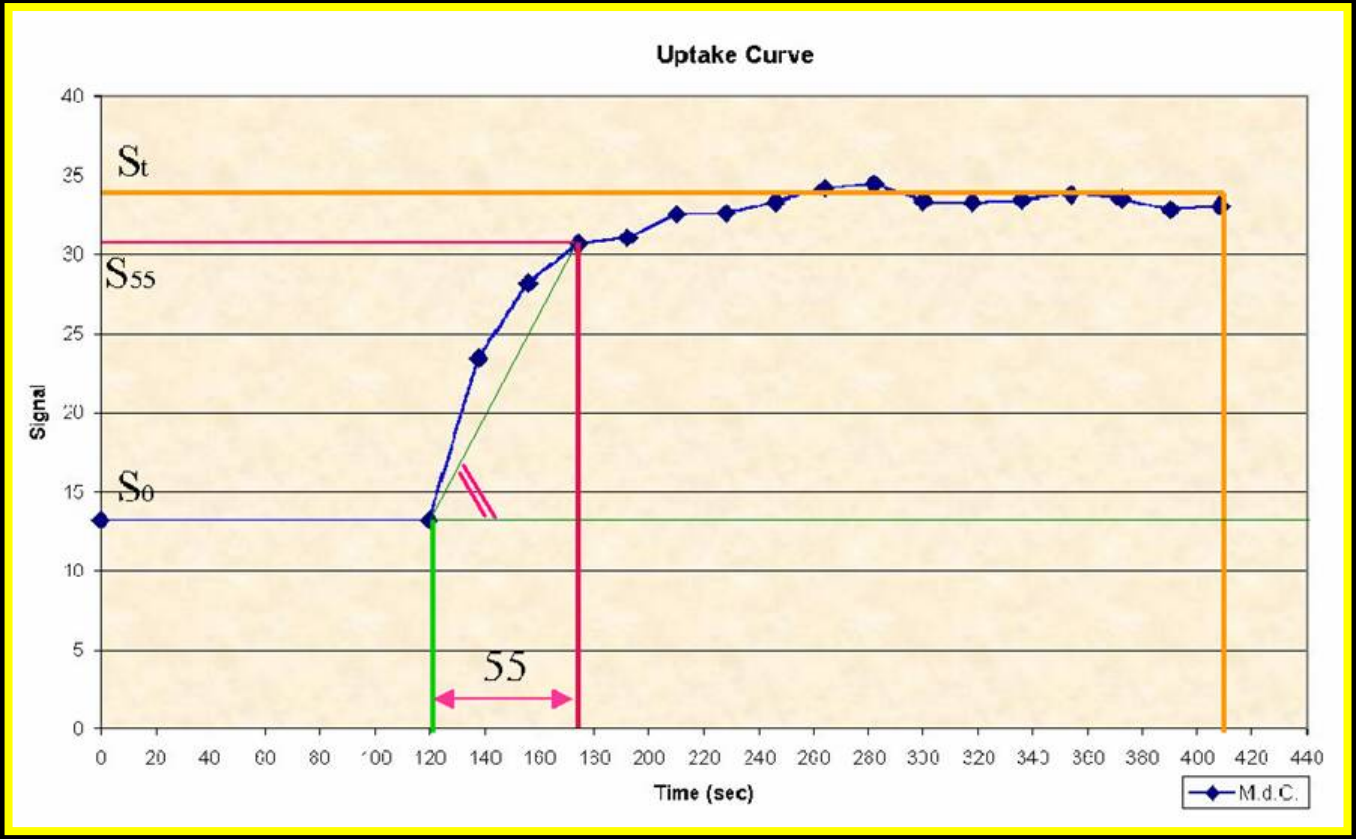

REE: Rate of Early Enhancement

Pendenza della curva nella fase iniziale di salita

RE: Relative Enhancement

Rapporto fra la media dei valori del plateau e valore a tempo 0

RISONANZA MAGNETICA

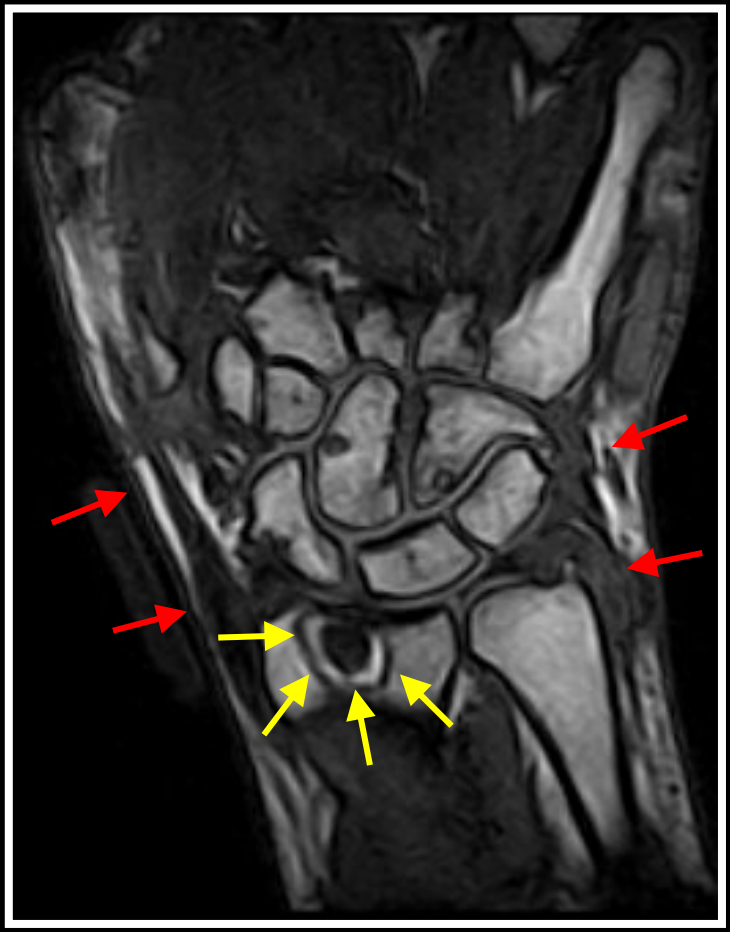

Fase pre-contrastografica

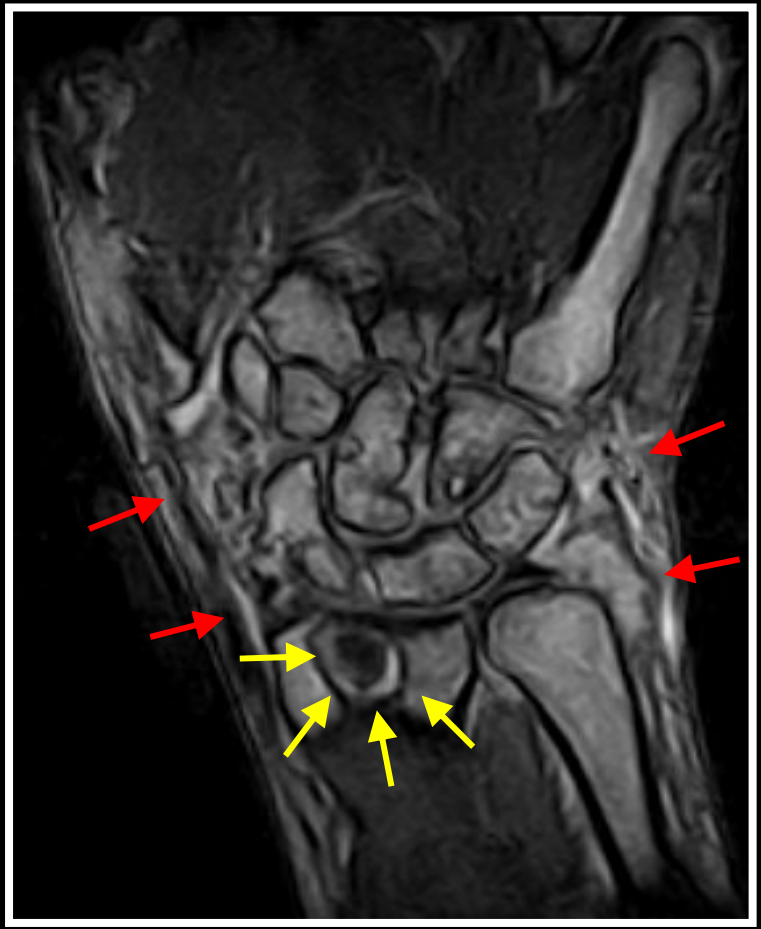

Fase post-contrastografica

RISONANZA MAGNETICA

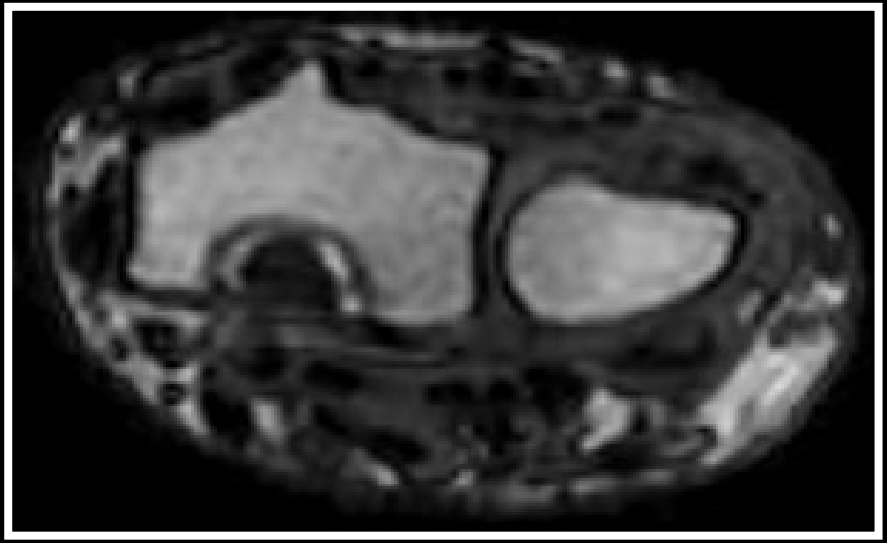

Fase pre-contrastografica

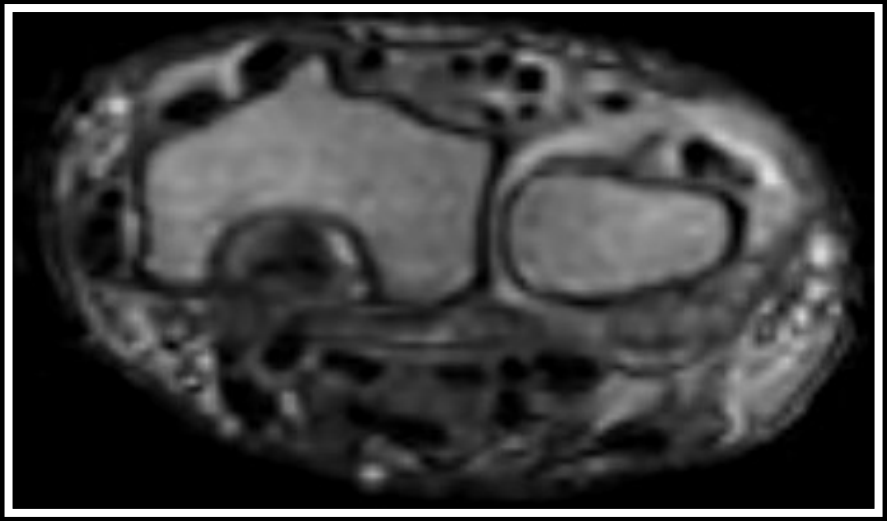

Fase post-contrastografica

RISONANZA MAGNETICA

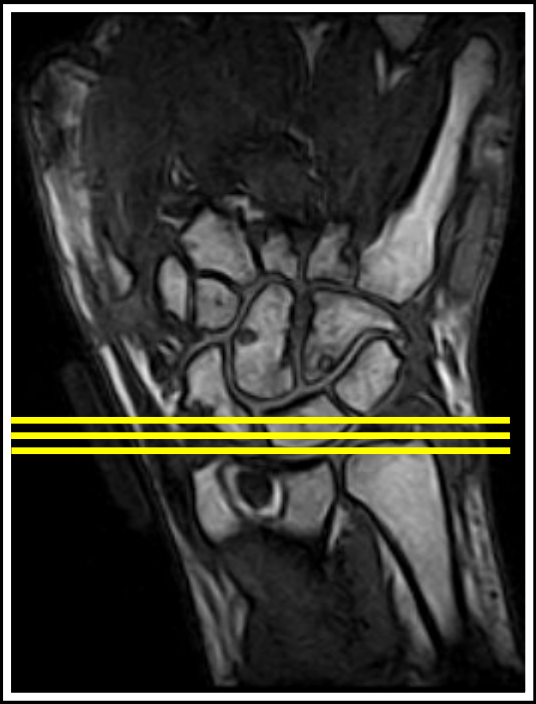

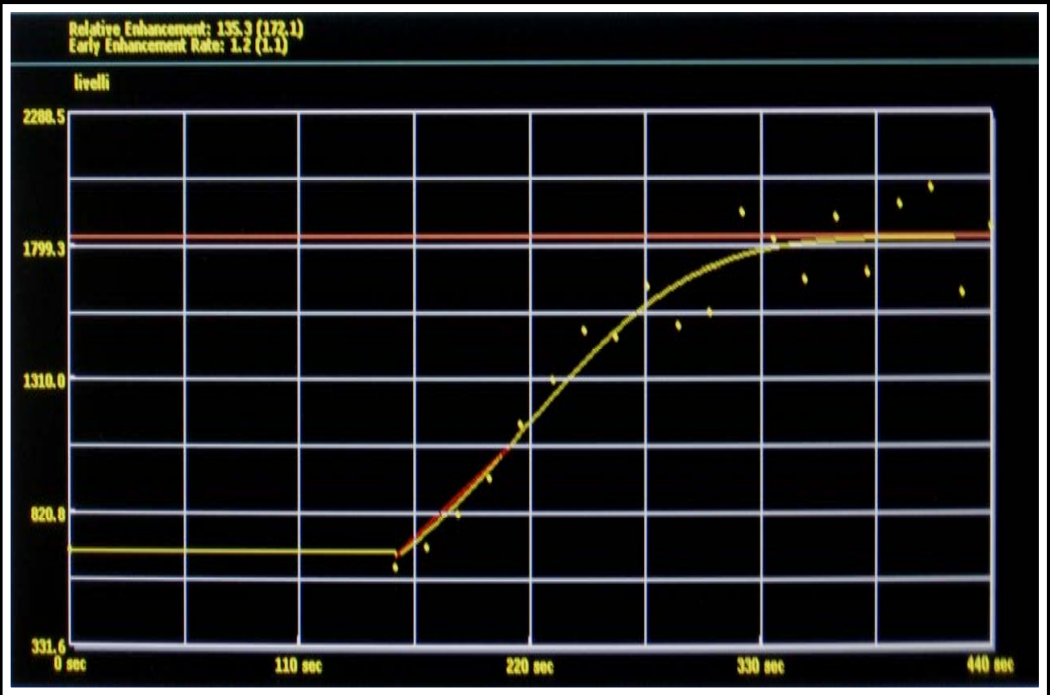

RM DINAMICA

DAS-HAQ

DAS

Disease Activity Score

Indice creato su basi statistiche che riunisce:

- **ARTICOLAZIONI TUMEFATTE**
- **ARTICOLAZIONI DOLENTI**
- **VES**
- **ATTIVITA' GLOBALE DI MALATTIA**

HAQ

Health Assessment Questionnaire

E' un questionario che comprende 20 quesiti riguardanti attività della vita quotidiana quali alzarsi, lavarsi, vestirsi, camminare, etc. In relazione al grado di difficoltà dell'azione richiesta, sono possibili 4 risposte:

0	Senza difficoltà
1	Con qualche difficoltà
2	Con molta difficoltà
3	Non possibile

Risultati

Confrontando e valutando, attraverso l'analisi della varianza, le differenze percentuali tra:

RE/REE e DAS/HAQ

prima e dopo terapia

è emersa una concordanza del 96.5% tra le variazioni percentuali ottenute negli esami dinamici e quelle ottenute dall'anamnesi clinica dei pazienti.

Dati gli alti costi economici dei presidi terapeutici attualmente utilizzati, tale risultato è considerato particolarmente interessante per la possibilità di avere informazioni più precoci sul potenziale successo della terapia rispetto a quelle fornite dal follow-up clinico.

RISONANZA MAGNETICA

↓

edema osseo intraspongioso

DEFINIZIONE DI EDEMA OSSEO

Reazione aspecifica dell'osso accompagnata molto spesso da dolore. Con il termine di edema osseo, mediato dalla RM, si fa riferimento anatomo - patologicamente ad una condizione di osteite

- L’edema osseo si manifesta alla RM come una diffusa iperintensità ossea trabecolare nelle sequenze T2 pesate o con soppressione del grasso mentre nelle sequenze T1 pesate si presenta disomogeneamente ipointenso.

- Dopo infusione per via endovenosa di un mezzo di contrasto paramagnetico il segnale dell’edema osseo tende ad aumentare ma in modo più sfumato e irregolare di quello delle erosioni.

RISONANZA MAGNETICA

RISONANZA MAGNETICA

↓

erosioni

RISONANZA MAGNETICA

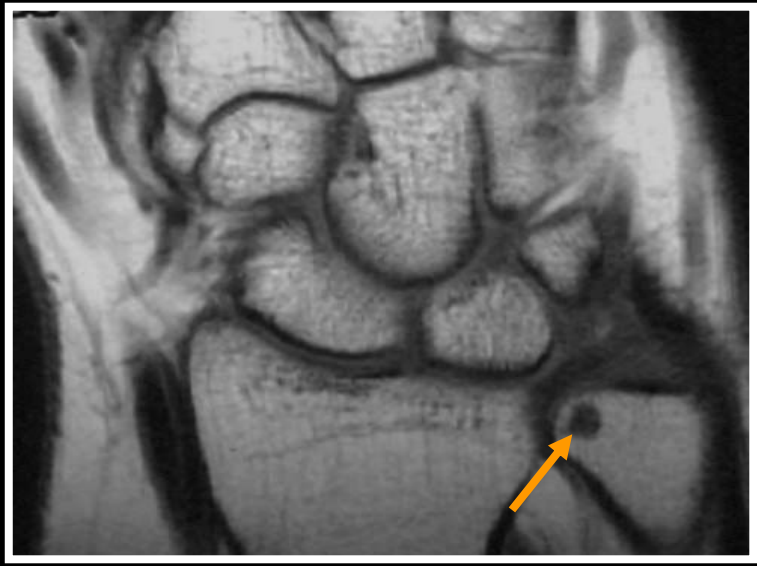

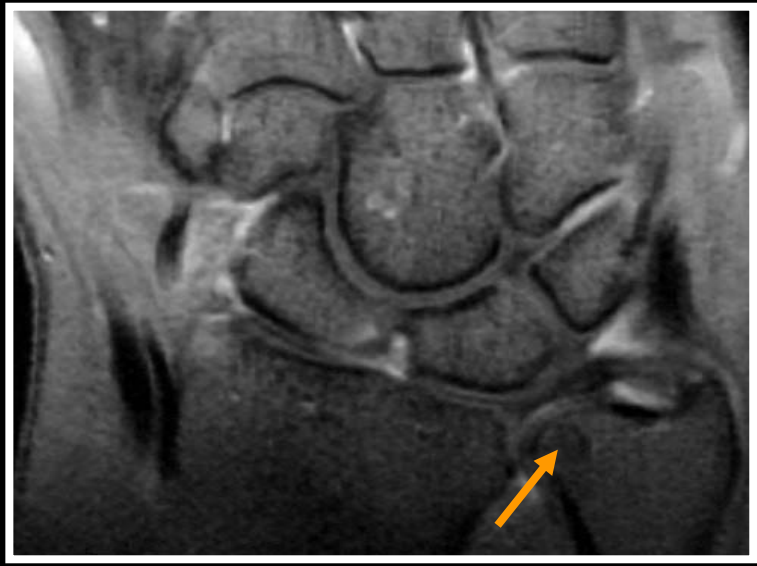

RISONANZA MAGNETICA

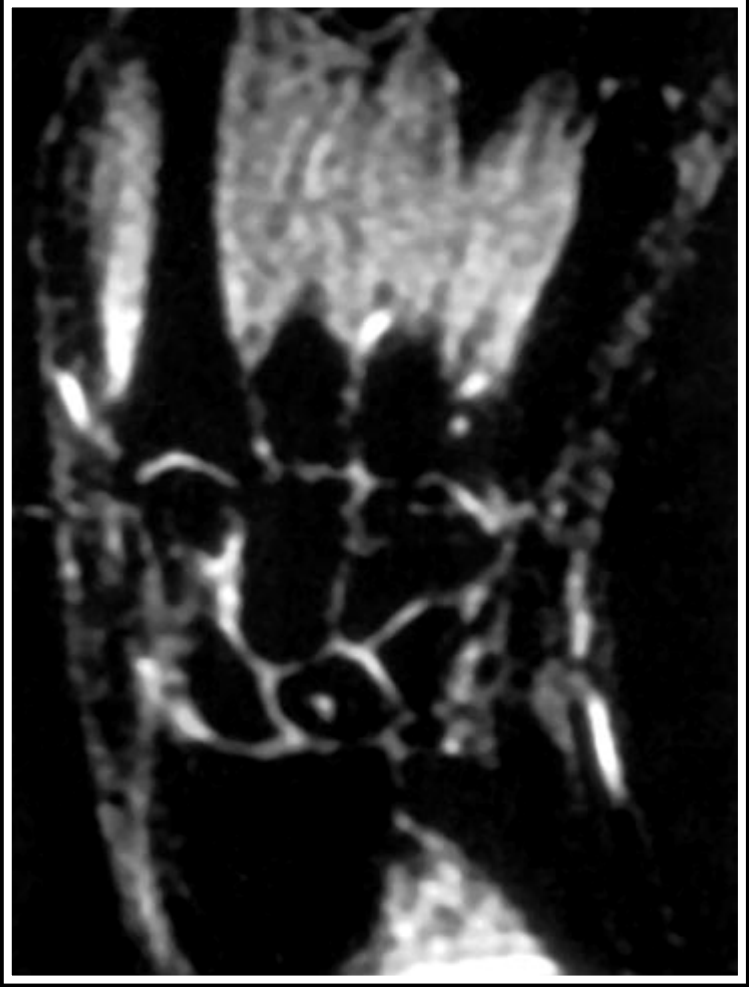

RISONANZA MAGNETICA

ARTRITE REUMATOIDE

PSEUDOCISTI vs EROSIONI

ARD

Does low-field dedicated extremity MRI (E-MRI) reliably detect bone erosions in rheumatoid arthritis? A comparison of two different E-MRI units and conventional radiography with high-resolution CT scanning

A Duer-Jensen, B Ejbjerg, E Albrecht-Beste, A Vestergaard, U Møller Døhn, M Lund Hetland and M Østergaard

"Bone erosions on CT were defined as a sharply demarcated area of focal bone loss seen in two planes, with a cortical break (loss of cortex) seen in at least one plane. Definitions of MRI erosions were as suggested by Outcome Measures in Rheumatology (OMERACT) Rheumatoid Arthritis MRI Scoring System (RAMRIS) (ie, a sharply marginated bone lesion with correct juxta-articular localisation and typical signal characteristics which is visible in two planes with a cortical break seen in at least one plane)".

Does low-field dedicated extremity MRI (E-MRI) reliably detect bone erosions in rheumatoid arthritis? A comparison of two different E-MRI units and conventional radiography with high-resolution CT scanning.
Duer-Jensen A, Ejbjerg B, Albrecht-Beste E, Vestergaard A, Døhn UM, Hetland ML, Østergaard M.
Ann Rheum Dis. 2009 Aug;68(8):1296-302. Epub 2008 Aug 21.

RISONANZA MAGNETICA

METODI DI SCORING IN GRADO DI VALUTARE
LA PROGRESSIONE DI MALATTIA
E L'EFFICACIA DEL TRATTAMENTO TERAPEUTICO

METODO RAMRIS

VALUTAZIONE DI 3 PARAMETRI (LA SINOVITE, LA PRESENZA DI EDEMA OSSEO E DI EROSIONI) ANALIZZATE A LIVELLO DELLA MANO E DEL POLSO

SINOVITE

Area di membrana sinoviale caratterizzata da enhancement contrastografico, dopo somministrazione di gadolinio, di spessore superiore alla membrana sinoviale normale (sequenze T1 prima e dopo gadolinio)

0 normale
1 lieve
2 moderata
3 severa

METODO RAMRIS

VALUTAZIONE DI 3 PARAMETRI (LA SINOVITE, LA PRESENZA DI EDEMA OSSEO E DI EROSIONI) ANALIZZATE A LIVELLO DELLA MANO E DEL POLSO

EDEMA OSSEO

Area a contorni sfumati nel contesto della trabecolatura ossea con caratteristiche di segnale compatibili con aumento del contenuto di acqua
(alta intensità di segnale in T2 e STIR; bassa intensità di segnale in T1)

0	0%
1	1% - 33%
2	34% - 66%
3	67% - 100%

METODO RAMRIS

VALUTAZIONE DI 3 PARAMETRI (LA SINOVITE, LA PRESENZA DI EDEMA OSSEO E DI EROSIONI) ANALIZZATE A LIVELLO DELLA MANO E DEL POLSO

EROSIONI

Lesione ossea a contorni ben definiti, visibili su 2 piani di sezione ed associata ad interruzione della corticale apprezzabile almeno su un piano
(bassa intensità di segnale nelle sequenze T1)

SCORE DA 0 A 10

0 nessuna erosione
1 1% - 10%
2 11% - 20%
3 21% - 30%
4 31% - 40%
5 41% - 50%

Diagnostica per Immagini

- supportare la diagnosi clinica
- consentire il più precoce trattamento terapeutico
- valutare l'efficacia del trattamento terapeutico
- seguire l'evoluzione di malattia

ARTRITE REUMATOIDE

	RX	ECO	RM
➢ monitoraggio dell' infiammazione articolare	-	++	++
➢ monitoraggio delle alterazioni strutturali	+	+	++
➢ controllo del decorso della malattia	+/-	+	++
➢ valutazione del trattamento terapeutico	-	++	++

La RM risponde a tutti questi parametri ponendosi come la metodica diagnostica più completa, efficace ed affidabile.