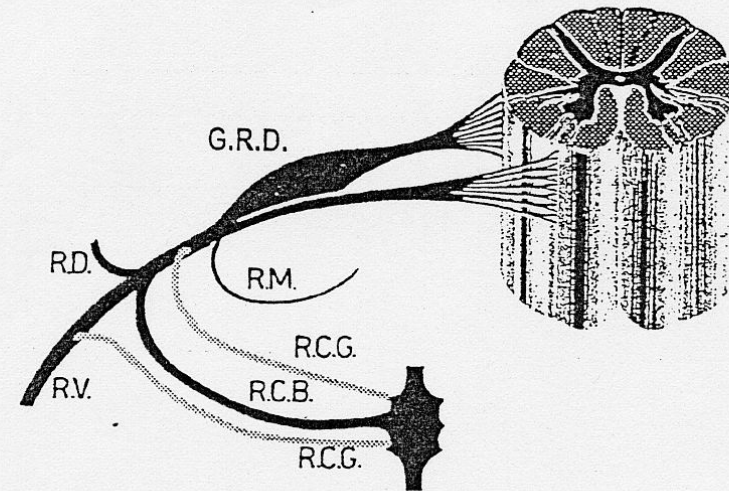


Lesioni dei nervi periferici

Il sistema nervoso periferico (SNP):

- tutti i nn cranici tranne il I ed il II n. cranico
- radici nervose spinali
- gangli della radice dorsale
- nervi spinali e diramazioni (nervi periferici)
- plessi (brachiale e lombosacrale)
- ramificazioni periferiche del sistema neurovegetativo



R.D. = ramo dorsale o posteriore
R.V. = ramo ventrale o anteriore
R.M. = nervo ricorrente meningeo
R.C.B. = ramo comunicante bianco
R.C.G. = ramo comunicante grigio
G.R.D. = ganglio della radice dorsale

Fig. 33.2 - Radici spinali, ganglio dorsale, nervo spinale e sue diramazioni (modificata con permesso da R. Bairati).

Cause di lesioni nervose periferiche

Lesione	Caratteristiche	Agente
Aperta	Composta Scomposta	Coltello, bicchiere, scalpello, proiettile, fuoco, frattura aperta con dislocazione
Chiusa	Compressione-ischemia	Neuropatia pressoria del paziente anestetizzato Sindrome da intrappolamento
	Trazione-ischemia	Frattura con dislocazione
	Termica	Cemento acrilico, scossa elettrica
	Irradiazione	Neurite da irradiazione
	Iniezione	Blocco anestetico regionale, cateterizzazione intravenosa, o intraarteriosa

www.fisiokinesiterapia.biz

Patologia del SNP

Degenerazione neuronale primitiva (neuronopatia)

Degenerazione del corpo della cellula nervosa e conseguente sofferenza dei prolungamenti periferici e centrali

Degenerazione Walleriana

Fenomeni degenerativi dell'assone e della mielina entro 48 ore dalla completa sezione dell'assone.

Degenerazione assonale (assonopatia)

Frammentazione della parte distale dell'assone, simile alla degenerazione walleriana, ma secondaria a danno generalmente metabolico del corpo cellulare.

Demielinizzazione segmentale

Danno selettivo delle cellule di Schwann e della mielina stessa con conseguente perdita dell'avvolgimento mielinico e risparmio dell'assone, che solo successivamente può essere coinvolto.

Classificazione delle neuropatie periferiche

mononeuropatie

Danno focalizzato ad un singolo tronco nervoso (intrappolamento, ferite, agenti tossici, compressione, ecc.)

neuroaprassia: lesioni compressive, disfunzione temporanea del nervo

assonotmesi: interruzione della fibra nervosa con conservazione delle strutture connettivali di sostegno. Possibile il recupero.

neurotmesi: sezione completa di un nervo. Recupero non completo

multineuropatie

Interessamento multifocale, simultaneo o in tempi successivi di più nervi periferici non contigui. Malattie infettive, infiammatorie sistemiche, metaboliche (diabete).

polineuropatie

Deficit bilaterale e simmetrico di nervi periferici. Poliradicoloneuropatia se è abbinato un quadro radicolare.

Sintomatologia generale

Sintomi motori

negativi: paresi o paralisi flaccida

positivi: fibrillazioni, fascicolazioni, miochimie

Sintomi sensitivi

negativi: ipo- anestesia

positivi: parestesie e dolore spontaneo, disestesia, iperalgesia, causalgia

Sintomi vegetativi

turbe della motilità oculare intrinseca

cardiovascolari: ipotensione ortostatica, tachicardia a riposo

sudorazione: anidrosi

turbe della funzione uro-genitale e gastrointestinale

Turbe trofiche

Alterazioni cutanee, ossee e connettivali da denervazione

Altro

deformità scheletriche

ispessimento dei nervi periferici

Patologia del sistema nervoso periferico

Patologia delle radici

Cause: Tumori intra- ed extradurali

Ernie del disco

Sintomatologia: irritativi/deficitari

Patologia del ganglio spinale

Herpes Zoster: malattia infettiva da virus varicella-zoster.

Il virus si colloca all'interno delle radici posteriori. Malattia contagiosa.

Patologia dei plessi

Sindromi da lesione dei singoli tronchi nervosi

Plesso brachiale (C5-D1)

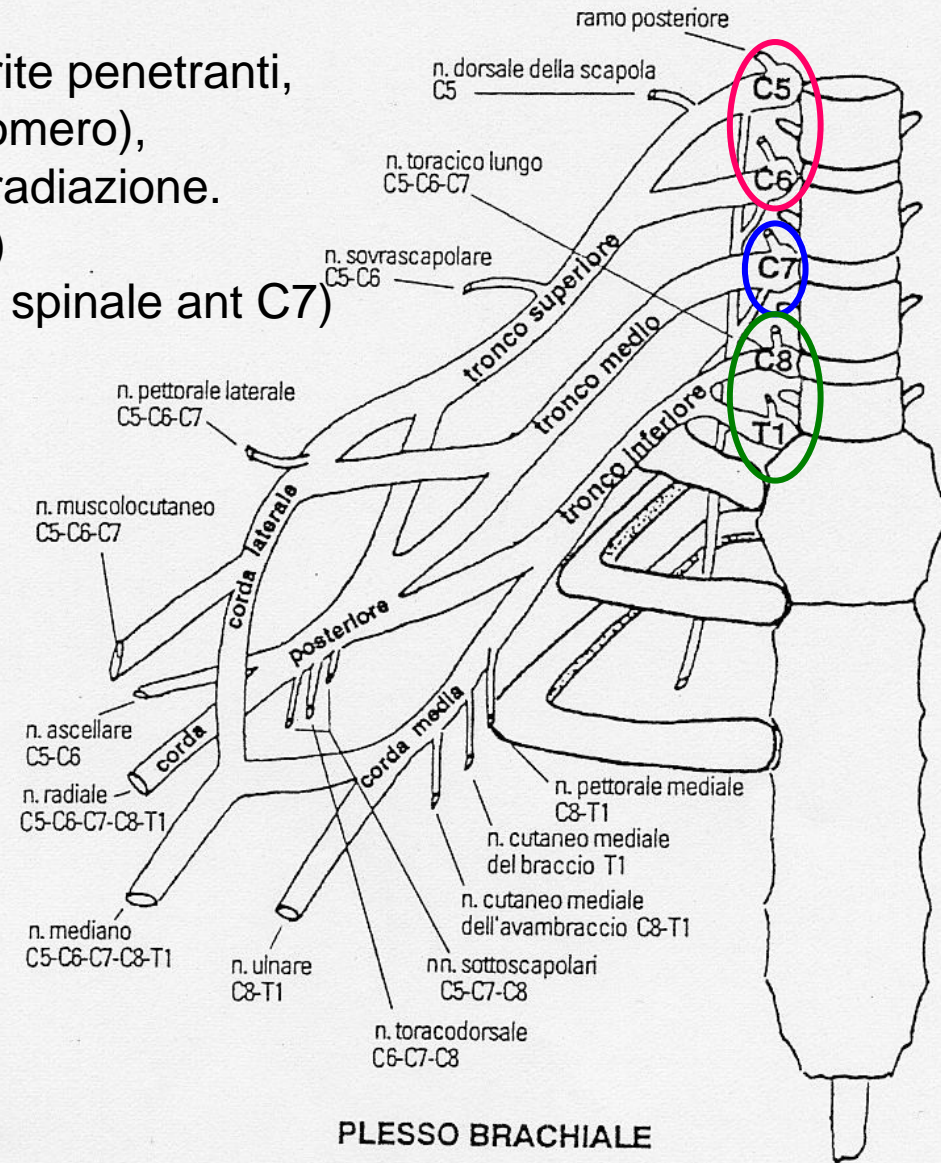
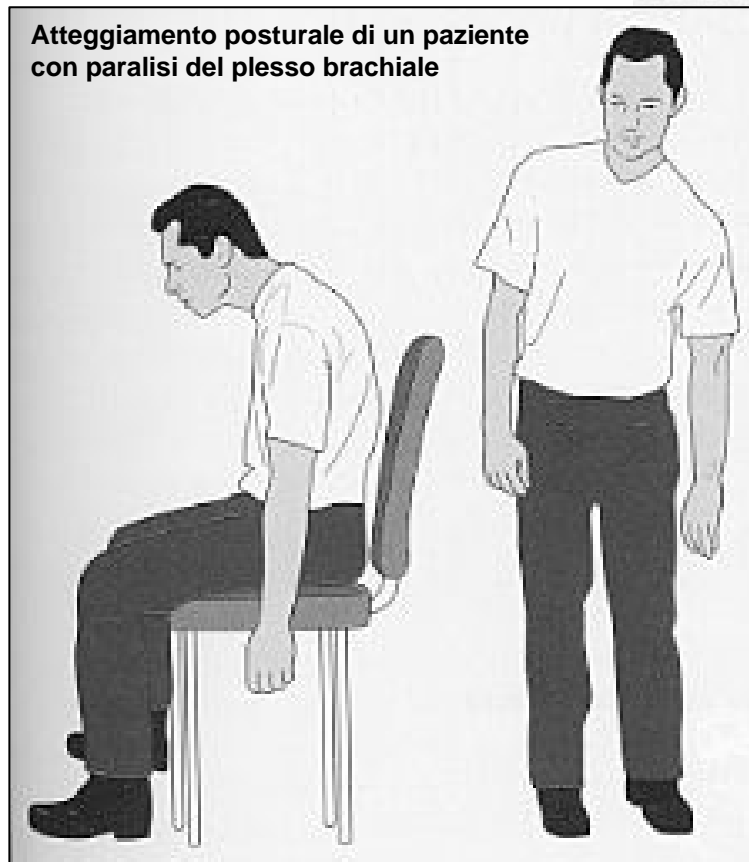Cause: traumi (stiramento diretto, ferite penetranti, lussazione anteriore della testa dell'omero), infiltrazione neoplastica, danno da irradiazione.

Tronco primario superiore (C5-C6)

Tronco primario intermedio (nervo spinale ant C7)

Tronco primario inferiore (C8-D1)

Patologia dei plessi



PLESSO BRACHIALE

Fig. 33.8 - Plesso brachiale.

- Paralisi di tipo superiore (Duchenne-Erb, C5-C6)
- Paralisi di tipo medio (C7)
- Paralisi di tipo inferiore (Dejerine-Klumpke) (C8-D1)
- Sindrome dello stretto toracico

Paralisi di tipo superiore (Duchenne-Erb, C5-C6)

Atrofia del cingolo scapolare (deltoide, sopraspinato, sottospinato e bicipite).

Abolizione dei movimenti della spalla e del gomito:

- abduzione (deltoide e sovraspinato),
- adduzione (sottospinato e piccolo rotondo),
- estensione (deltoide, grande dorsale e grande rotondo),
- flessione e supinazione dell'avambraccio (bicipite, brachiale, brachioradiale e supinatore).

Abolizione dei riflessi bicipitale e brachioradiale.

Ipo-anestesia superficie esterna del braccio e dell'avambraccio.

Paralisi di tipo medio (C7)

Deficit motorio:

- estensione della mano e delle dita (estensori lunghi),
- estensione dell'avambraccio (tricipite).

Abolizione del riflesso tricipitale.

Deficit sensibilità del 2°, 3°, 4° dito.

Paralisi di tipo inferiore (Dejerine-Klumpke) (C8-D1)

Paralisi dei piccoli muscoli della mano (“ad artiglio”) per prevalere degli estensori e flessori lunghi.

Ipo-atrofia a livello degli interossei ed eminenza tenar ed ipotenar.

Abolizione dell’adduzione ed abduzione delle dita, flessione falange prossimale, opposizione mignolo-pollice.

Anestesia superficiale: margine ulnare del braccio e dell’avambraccio.

Sdr Bernard-Horner (restringimento rima palpebrale e miosi).

Sindrome dello stretto toracico

Compromissione dei rami del plesso brachiale e dei vasi adiacenti, nell'area cervicale e toracica superiore.

Forma vascolare

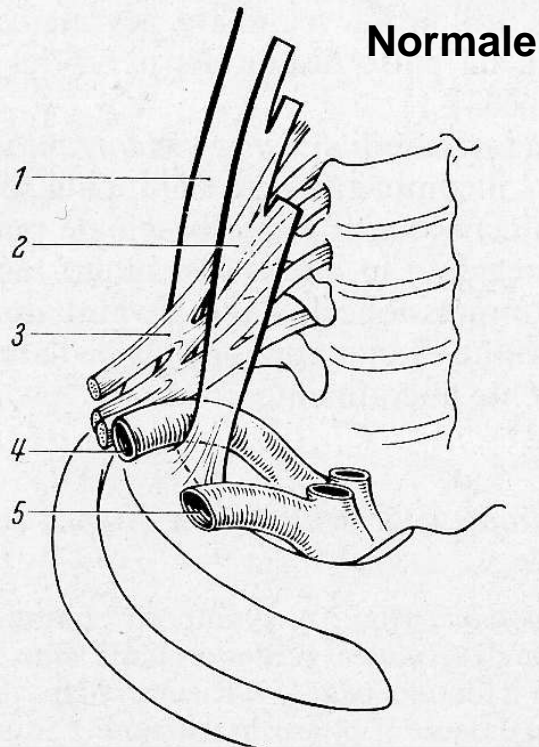
costa cervicale sovranumeraria con aneurisma dell'arteria succlavia;
compressione sull'arteria succlavia nell'iperabduzione del braccio,
ischemia non progressiva;
trombosi delle vene succlavia ed ascellare, rara.

Forma neurologica

Sofferenza prossimale dei rami primari anteriori da C8 a T1 per compressione e stiramento delle fibre nervose da parte di una costa sovranumeraria o processo trasverso abnorme di C7.

Sintomatologia: ipostenia, ipotrofia dei muscoli della mano, soprattutto eminenza tenar; dolori e parestesie sulla superficie mediale del braccio, avambraccio e mano.

Sindrome dello stretto toracico



1. M. scaleno medio
2. M. scaleno ant.
3. Plesso brachiale
4. A. succlavia
5. V. succlavia

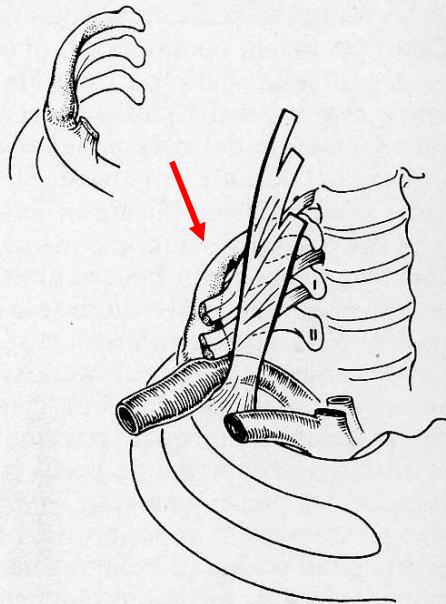


Fig. 72. Restringimento della loggia dello scaleno dorsalmente da una costa cervicale. Allargamento post-stenotico dell'a. succlavia.

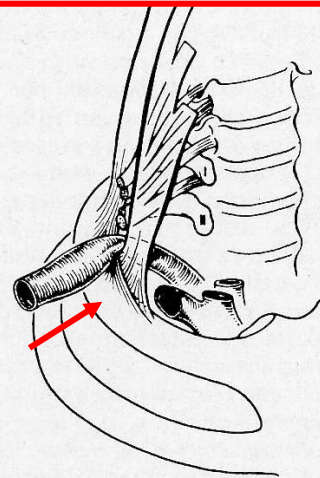


Fig. 71. Restringimento della loggia dello scaleno e compressione dell'a. succlavia per una inserzione abnormemente larga del m. scaleno medio.

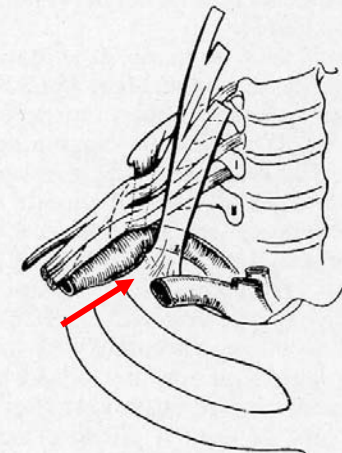


Fig. 73. Restringimento della loggia dello scaleno e compressione del plesso brachiale e dell'a. succlavia da tendine fibroso. Esso unisce una costa cervicale corta con la prima costa.

Distrofia simpatica riflessa

Descritta con vari termini:

1. Atrofia di Sudeck
2. Causalgia
3. Sindrome spalla-mano
4. Algoneurodistrofia

Causa e patogenesi: spesso poco note. Fratture e lesioni del polso o della mano. Infiammazione.

Sintomatologia:

- Segni di infiammazione che aumentano con l'esercizio fisico
- Dolore
- Riduzione della motilità
- Instabilità vasomotoria
- Alterazioni trofiche della cute
- Demineralizzazione ossea sparsa

Trattamento:

- Attività funzionale
- Blocchi nervosi farmacologici

Plesso lombare (L1-L4)

Cause: lesioni traumatiche indirette rare perché è protetto da strutture ossee e muscolari. Traumi diretti.

Lesione L1-L2:

deficit della flessione della coscia sul bacino (ileopsoas), estensione della gamba sulla coscia (quadricipite). Deficit sensitivo nella superficie anteriore e mediale della coscia. Abolizione del riflesso rotuleo.

Lesione L3-L4:

deficit estensione della gamba sulla coscia (quadricipite), deficit adduzione della coscia (adduttori grande, breve e lungo, pettineo e gracile).

Plesso sacrale (L5-S5)

Cause: lesioni traumatiche indirette rare, lesioni traumatiche dirette in corso di parto.

Quadro clinico per lesione del nervo sciatico

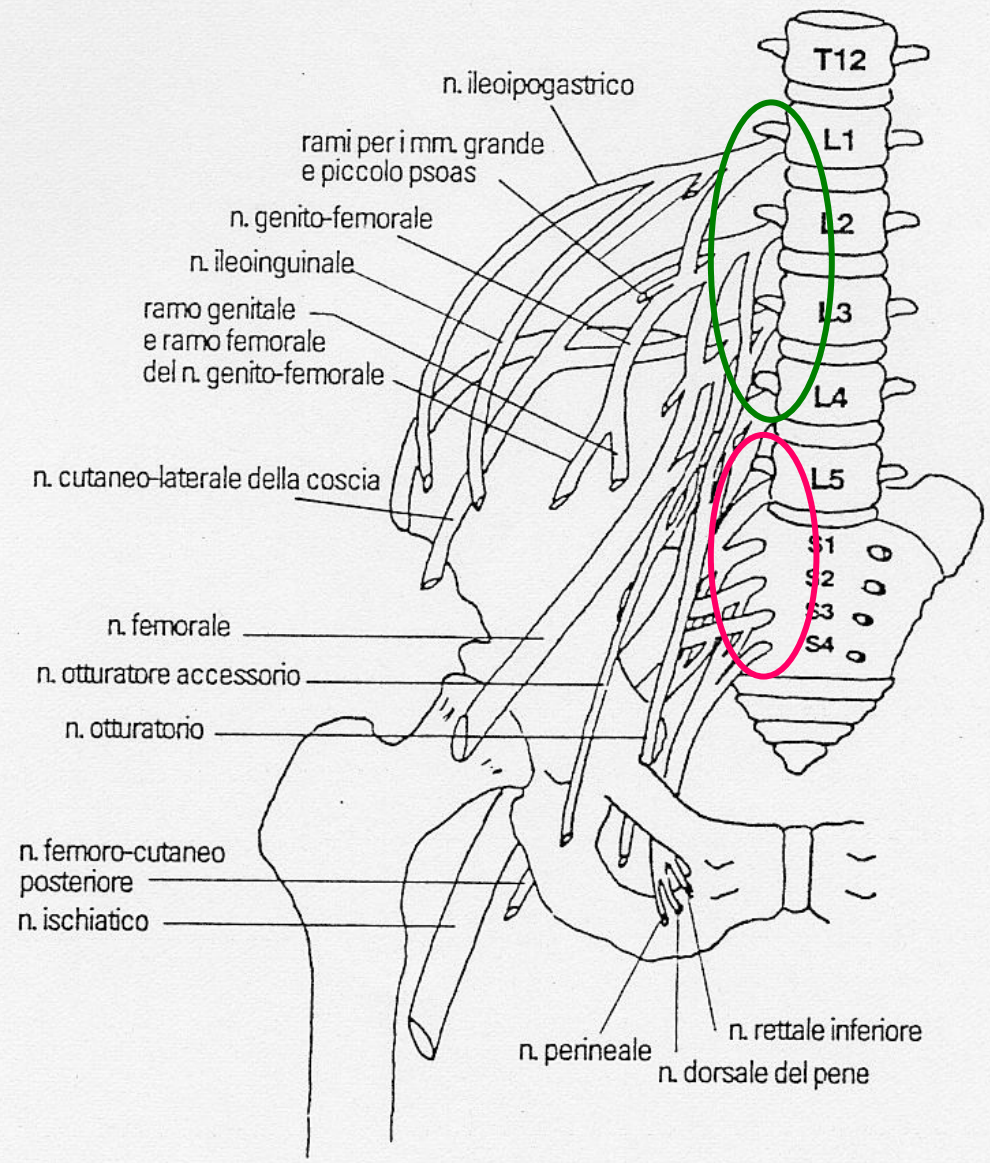


Fig. 33.9 - Plesso lombosacrale

N. mediano (C5-T1)

Sindromi da lesione dei singoli tronchi nervosi

Nervo misto

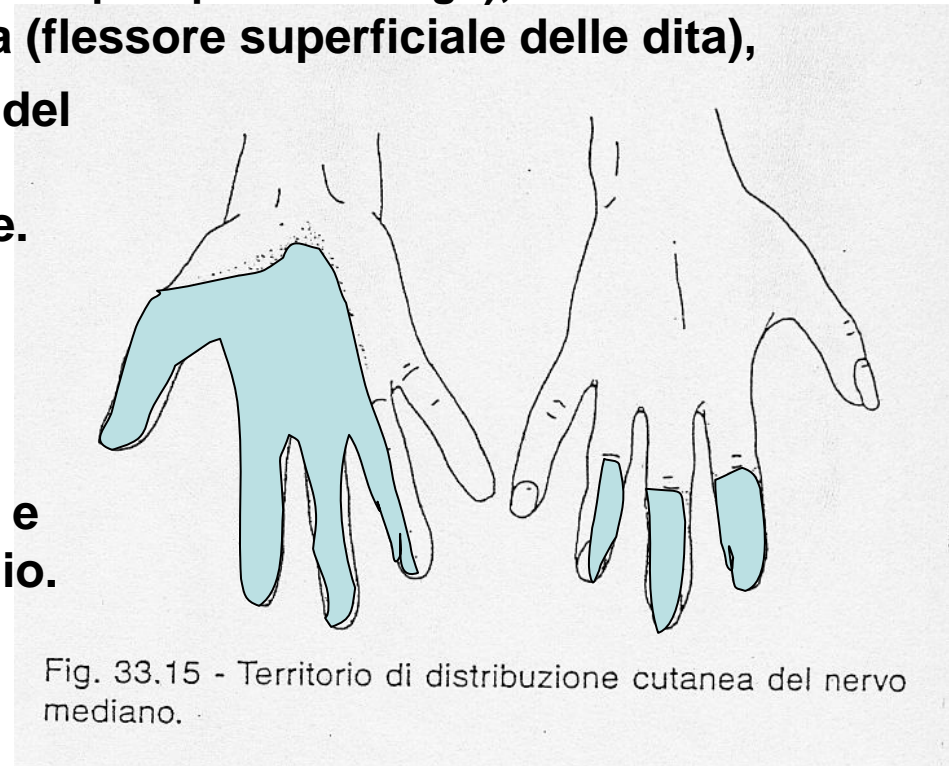Cause di lesione: fratture dell'omero, alterazioni vascolari (aneurismi arteria ascellare), fratture radio ed ulna, fratture del polso, compressione nel canale carpale, microtraumatismi alla mano.

Sintomi/segni. Paralisi della:

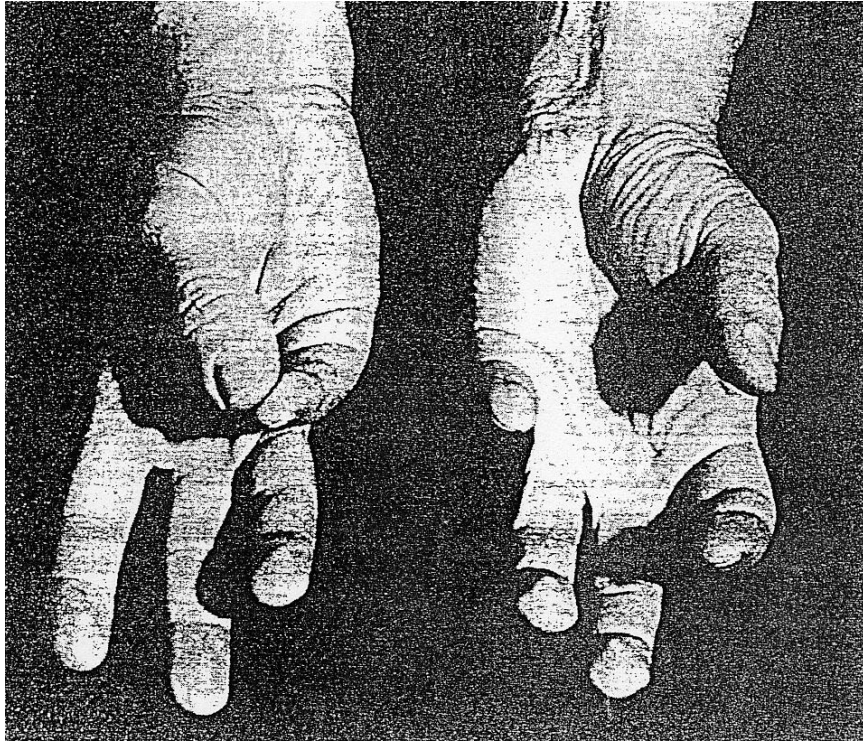
- pronazione dell'avambraccio (mm pronatore rotondo e quadrato),
- flessione del polso (flessore radiale del carpo e palmare lungo),
- flessione II falange delle ultime 4 dita (flessore superficiale delle dita),
- flessione falangi prossimali e distali del 2 e 3 dito,
- abduzione ed opposizione del pollice.

Ipotrofia muscolare eminenza tenar.

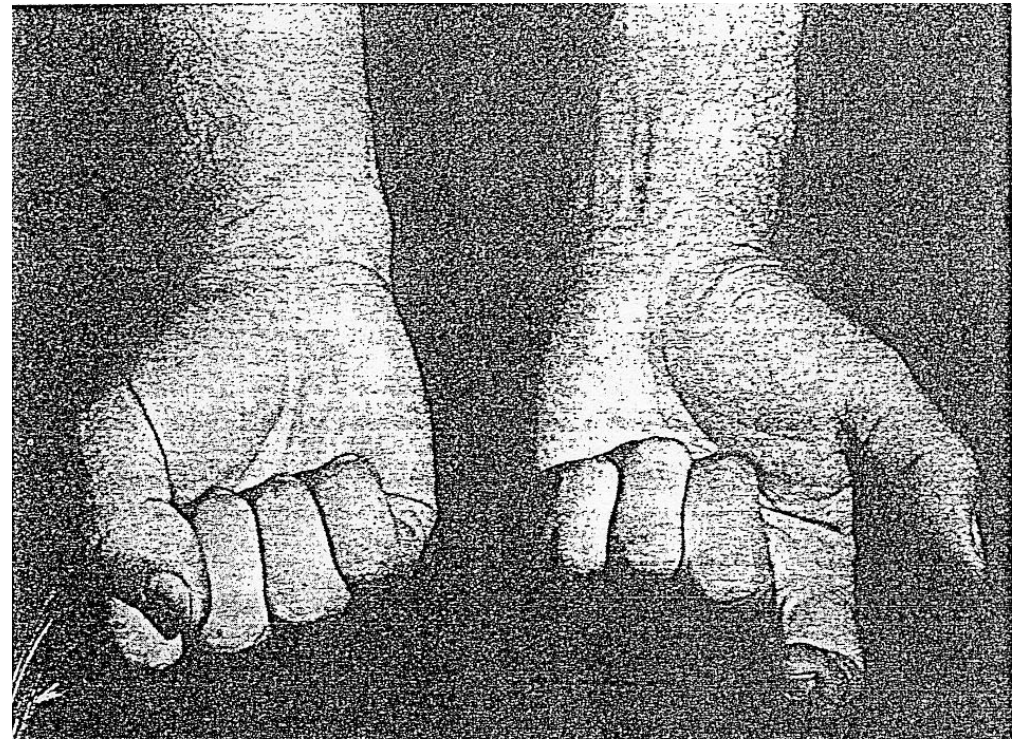
Deficit sensitivi: metà radiale della superficie della mano e prime tre dita e falangi terminali dell'indice e del medio.



Lesione del nervo mediano



Impossibilità
all'opposizione del pollice
con la mano sinistra



Impossibilità a serrare il
pugno con la mano sinistra

Sdr tunnel carpale

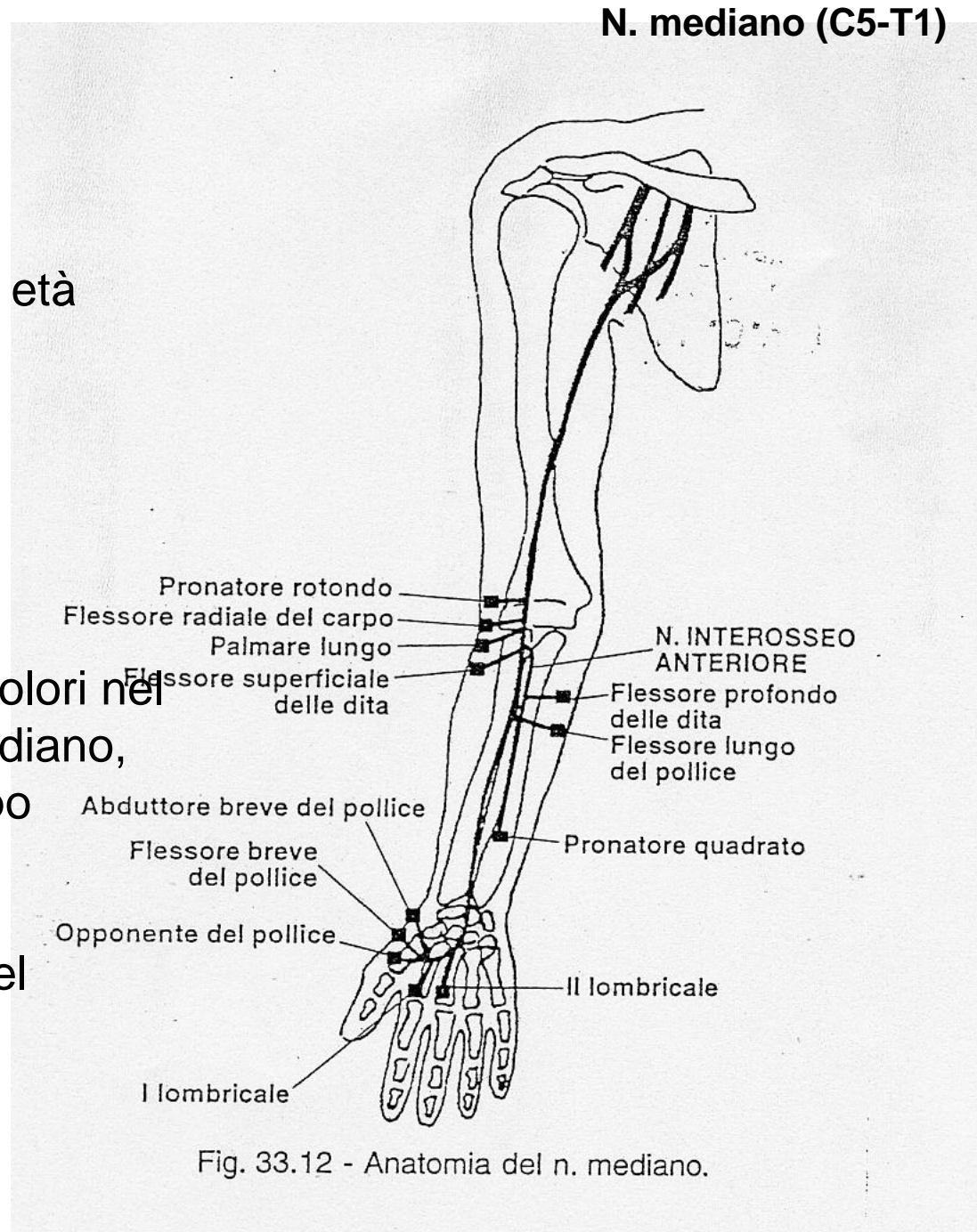
La più comune neuropatia da intrappolamento.
Frequente nel sesso femminile, età adulta, spesso bilaterale.

Sintomatologia:

deficit motorio del mediano

disturbi sensitivi: parestesie e dolori nel territorio di distribuzione del mediano, soprattutto notturni; dolore di tipo miofasciale riferito alla spalla.

Terapia: resezione chirurgica del legamento palmare del carpo.



N. ulnare (C7, C8-T1)

Cause: traumi del gomito, doccia olecranica, fratture dell'omero, al polso (canale di Guyon).

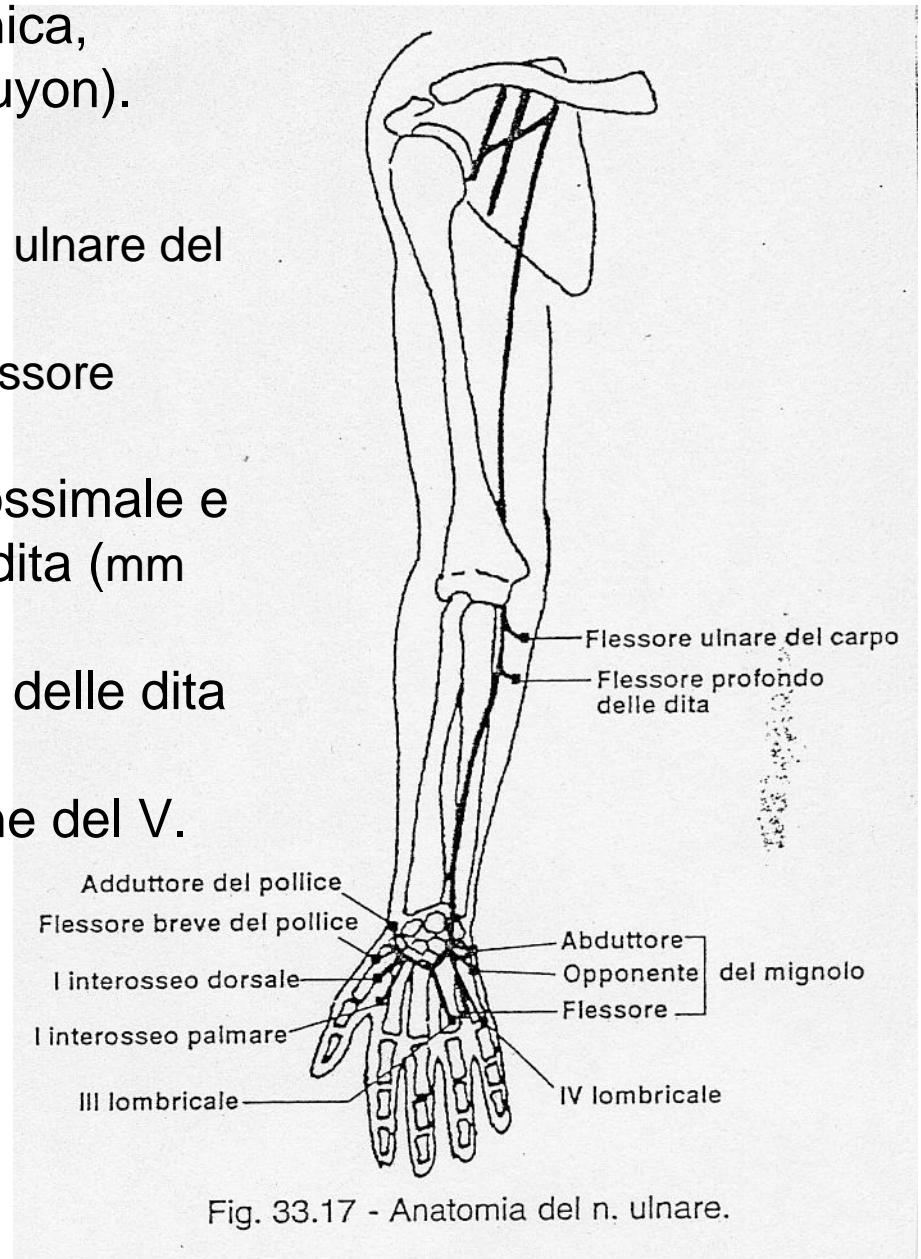
Sintomatologia:

- paresi della flessione del polso (flessore ulnare del carpo),
- paresi delle falangi distali del IV e V (flessore profondo delle dita),
- paralisi della flessione della falange prossimale e dell'estensione delle falangi distali delle dita (mm interossei e 3 e 4 lombricale),
- paralisi dell'abduzione e dell'adduzione delle dita (mm interossei),
- paralisi dell'abduzione e dell'opposizione del V.

Atrofia muscolare a livello del lato ulnare dell'avambraccio.

Mano "en griffe".

Ipoestesia bordo ulnare della mano, V e metà laterale del IV dito.



N. radiale (C5-T1)

Nervo prevalentemente motorio.

Cause di lesione: a livello ascellare, per uso di stampelle, neuroaprassia, fratture al gomito.

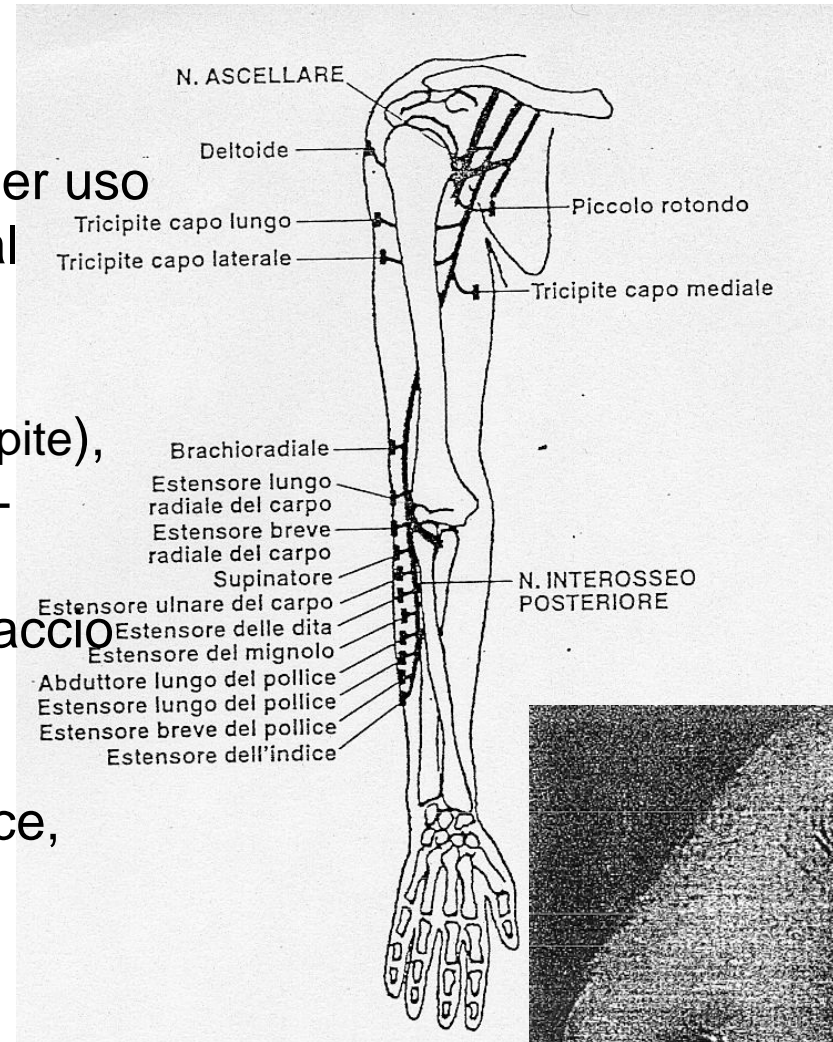
Sintomatologia:

- paralisi estensione avambraccio (tricipite),
- flessione dell'avambraccio (m brachio-radiale),
- paresi della supinazione dell'avambraccio (m supinatore e brachio-radiale),
- paralisi dell'estensione della mano,
- paralisi abduzione della mano e pollice,
- paralisi dell'estensione della falange prossimale delle dita.

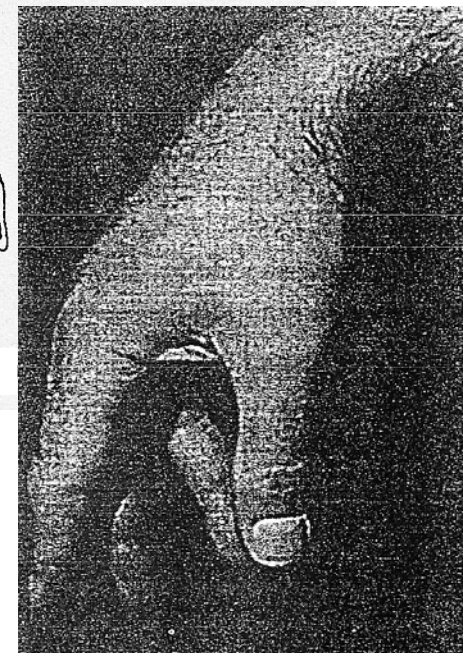Atrofia mm superficie dorsale dell'avambraccio.

Riflesso tricipitale assente.

Ipoestesia al dorso del pollice e primo spazio interosseo.



Atteggiamento cadente della mano e delle dita



N. cutaneo laterale della coscia (L2-L3)

N. sensitivo.

Cause di lesione: intrappolamenti a livello del ligamento inguinale, rapido aumento di peso, gravidanza, tumori addominali, cinti erniari troppo spessi.

Sintomatologia:

- meralgia parestesica,
- turbe sensitive a livello della superficie laterale della coscia, esacerbata da stazione eretta e marcia.

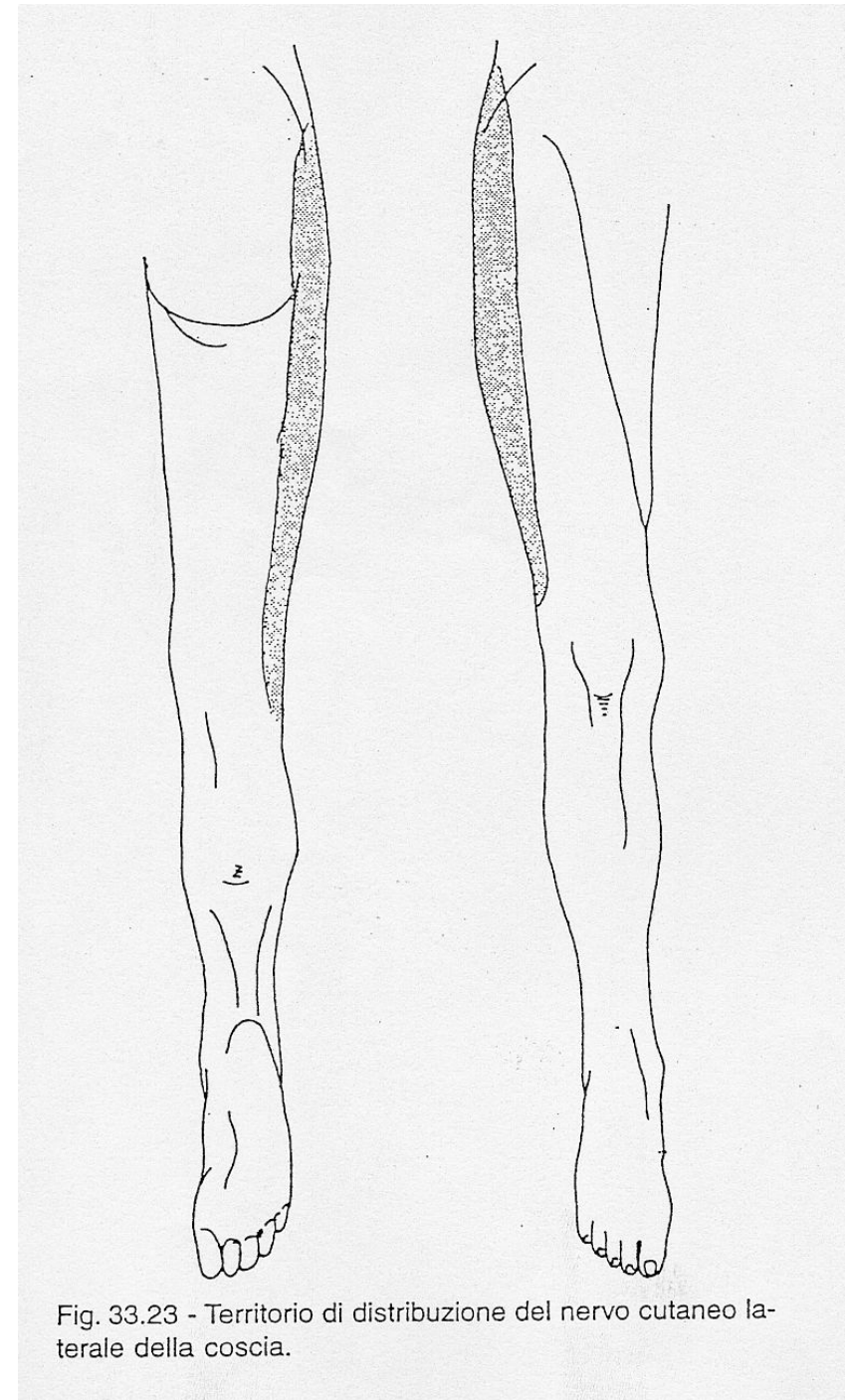


Fig. 33.23 - Territorio di distribuzione del nervo cutaneo laterale della coscia.

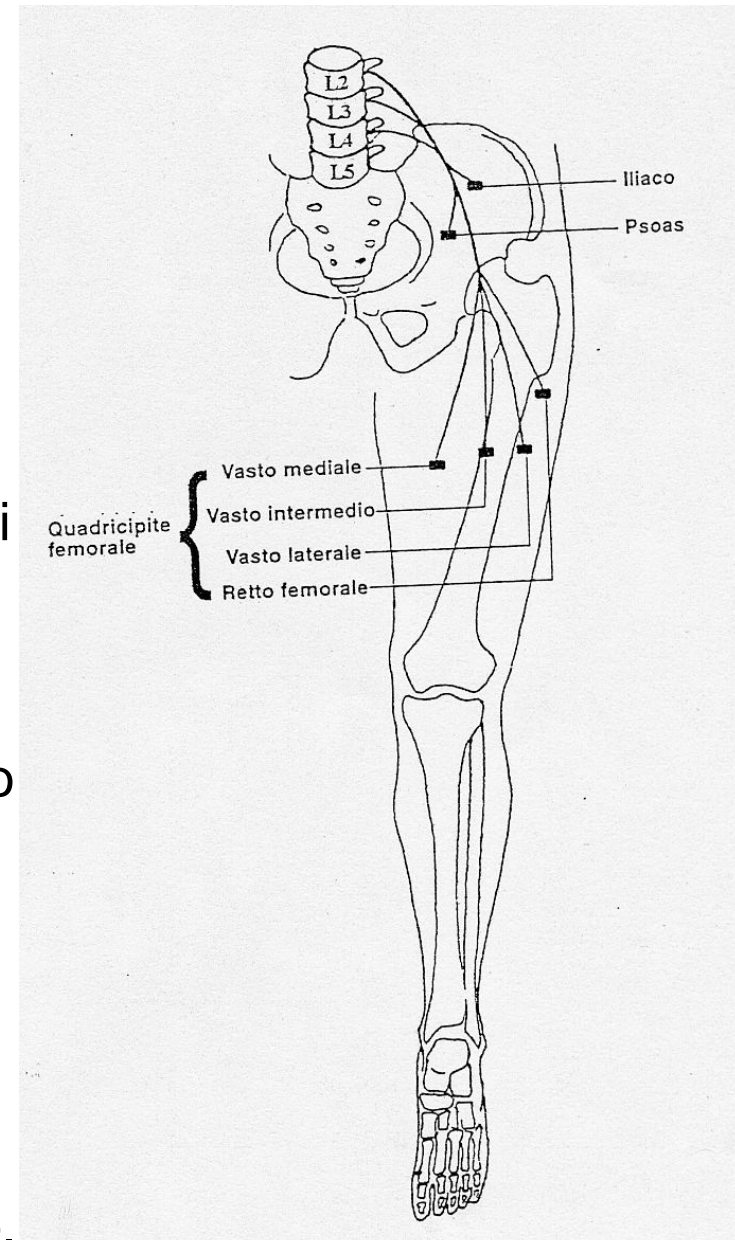
N. femorale (L2-L4)

N. misto.

Cause di lesione: ematomi o ascessi del m. psoas, tumori piccolo bacino, fratture pelvi e femore, interventi chirurgici per ernie inguinali o femorali.

Sintomatologia:

- paresi della flessione della coscia sul bacino (m. ileopsoas, sartorio, retto ant del quadricipite femorale),
- paralisi estensione della gamba sulla coscia (quadricipite femorale).
- Atrofia del quadricipite
- Abolizione riflesso rotuleo.
- Anestesia superficie antero-mediale dell'arto.



N. sciatico (L4-S3)

N. misto.

Il più lungo e voluminoso del corpo.

Si divide in n. peroneo comune (sciatico popliteo esterno) e n. tibiale (sciatico popliteo interno).

Cause di lesione: frattura o lussazione dell'anca, complicanze interventi chirurgici dell'anca, prolungato allettamento, masse neoplastiche, gravidanza.

Sintomatologia:

-paralisi di tutti i movimenti del piede e delle dita, grave paresi della flessione della gamba sulla coscia (bicipite, semimembranoso, semitendinoso),

-caduta del piede nella marcia (*steppage*).

Atrofia della muscolatura della gamba e faccia posteriore della coscia.

-Abolizione riflesso rotuleo e medio-plantare.

-Ipoestesia superficiale della faccia antero-est della gamba e di tutto il piede, disturbi vasomotori e trofici. Sciatalgia.

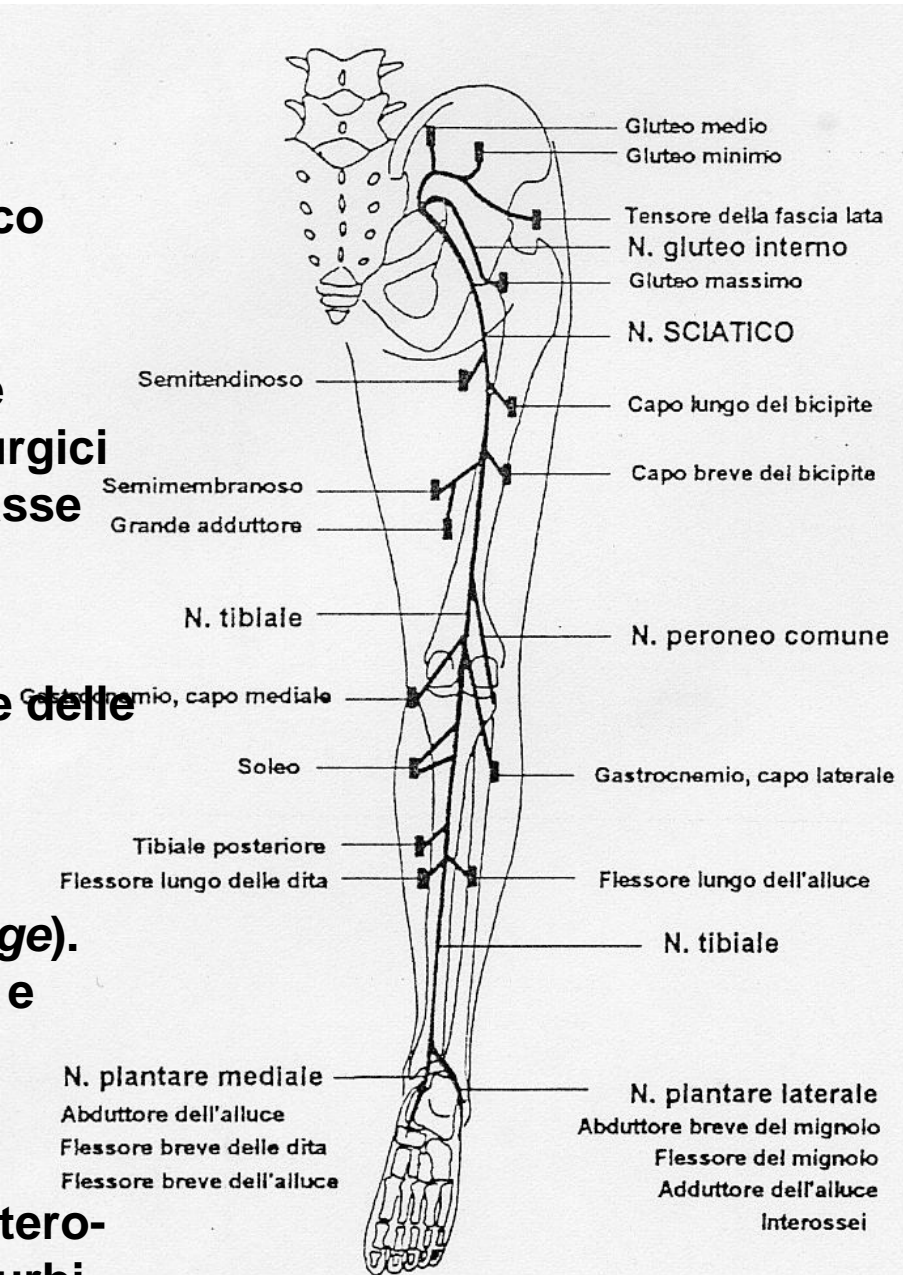


Fig. 33.28 - Anatomia del n. sciatico.

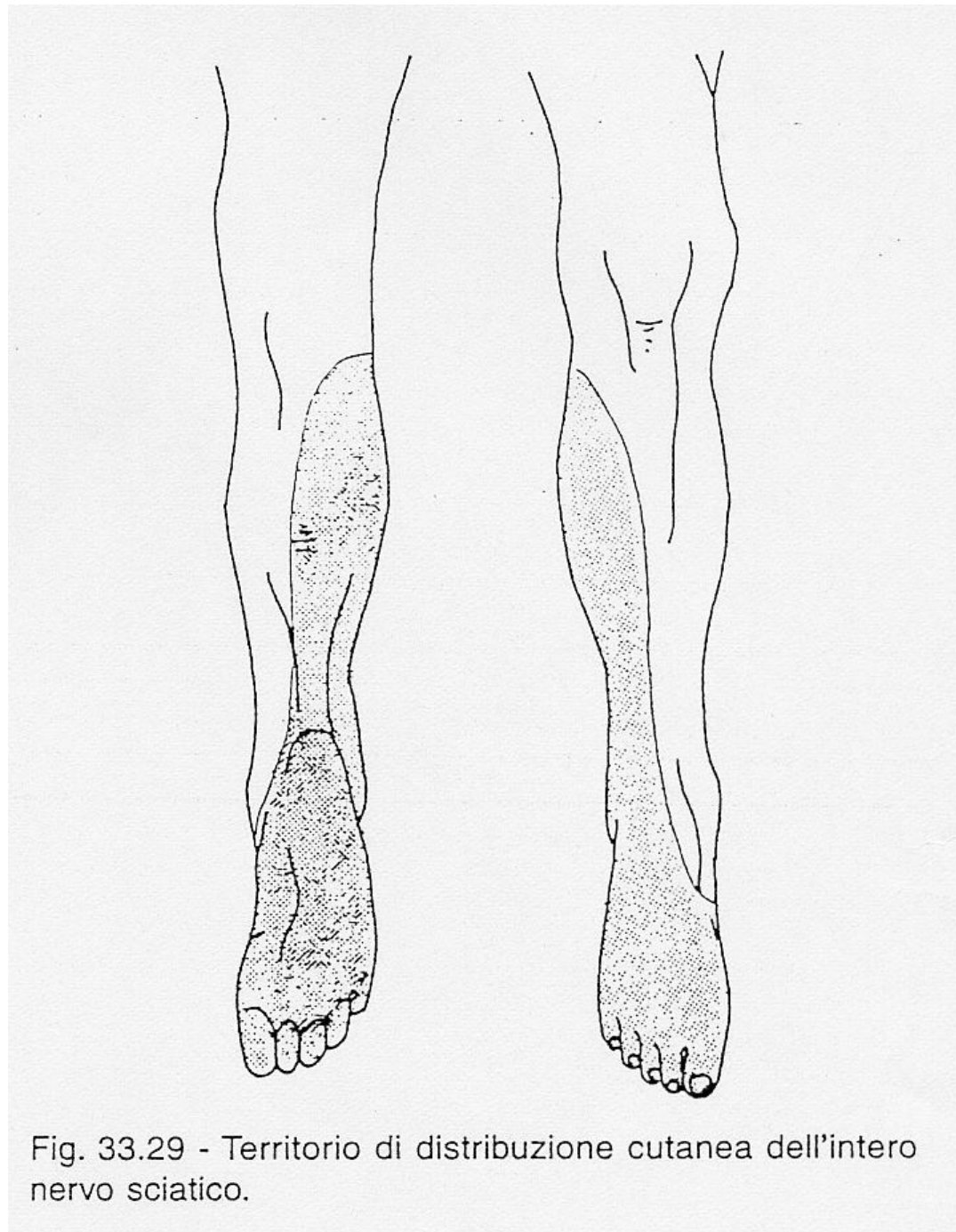


Fig. 33.29 - Territorio di distribuzione cutanea dell'intero nervo sciatico.

N. peroneale comune o sciatico popliteo esterno (L4-S1)

Sdr da intrappolamento è la più comune a carico dell'arto inferiore.

Cause di lesione: traumi fossa poplitea e testa del perone, gessature, allettamento protratto, importante dimagrimento, ipovitaminosi, ischemia.

Sintomatologia:

- paralisi flessione dorsale del piede (m tibiale ant, estensore lungo delle dita e dell'alluce) (*steppage*)
- paralisi flessione dorsale dell'alluce, paralisi sollevamento margine laterale del piede (mm peroneo lungo e breve).
- Ipotrofia muscoli loggia anteriore della gamba.
- Turbe sensitive al dorso del piede.

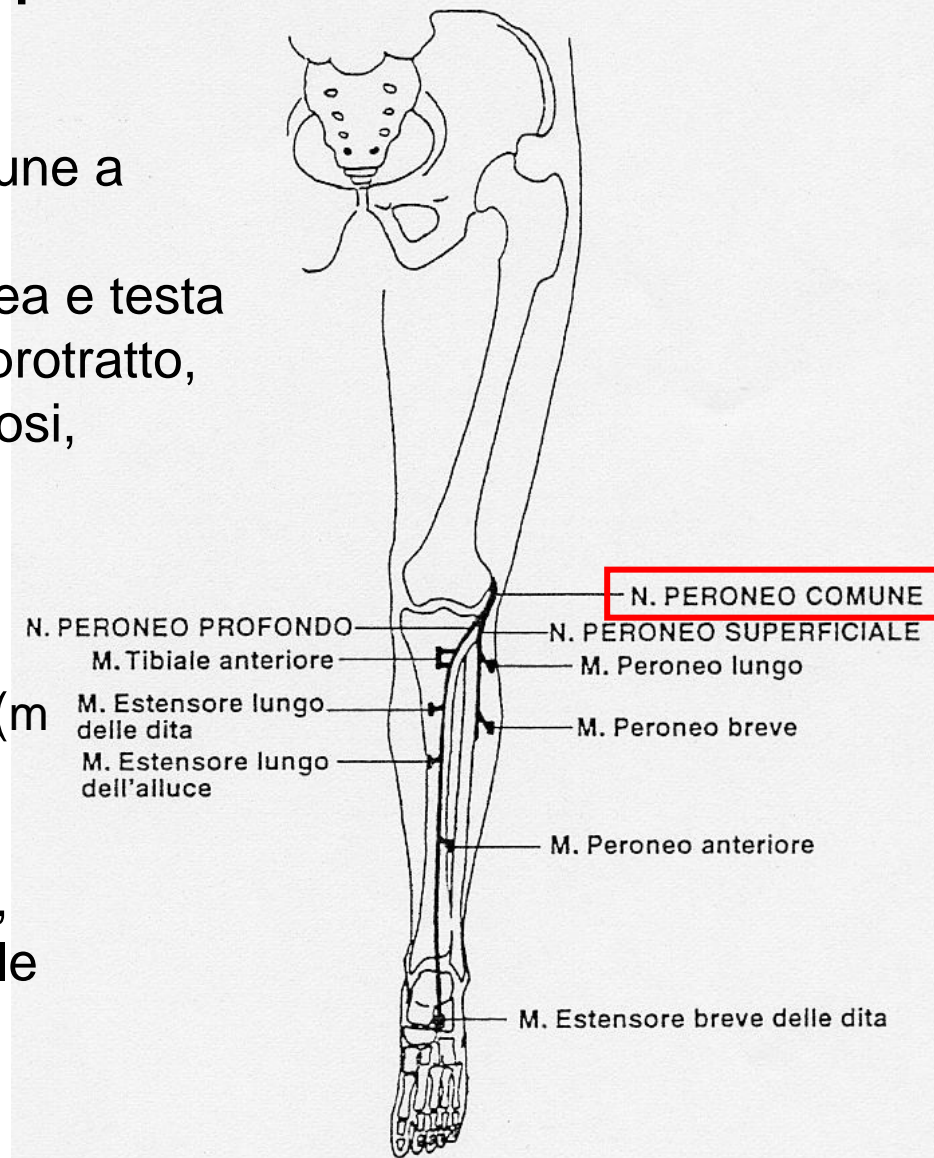


Fig. 33.30 - Anatomia del n. peroneo comune.

N. tibiale o sciatico popliteo interno (L5-S3)

Cause di lesione: fratture ossa gamba, compressione sotto il malleolo interno.

Sintomatologia:

- paralisi flessione plantare del piede (tricipite della sura, soleo, flessore lungo delle dita, dell'alluce, tibiale post),
- paralisi della flessione plantare delle dita e dell'alluce (flessore lungo delle dita e dell'alluce),
- paralisi della separazione delle dita (interossei).

Abolizione riflessi achilleo e medio-plantare.

Atrofia del polpaccio.

Ipoestesia superficie post della gamba e pianta del piede

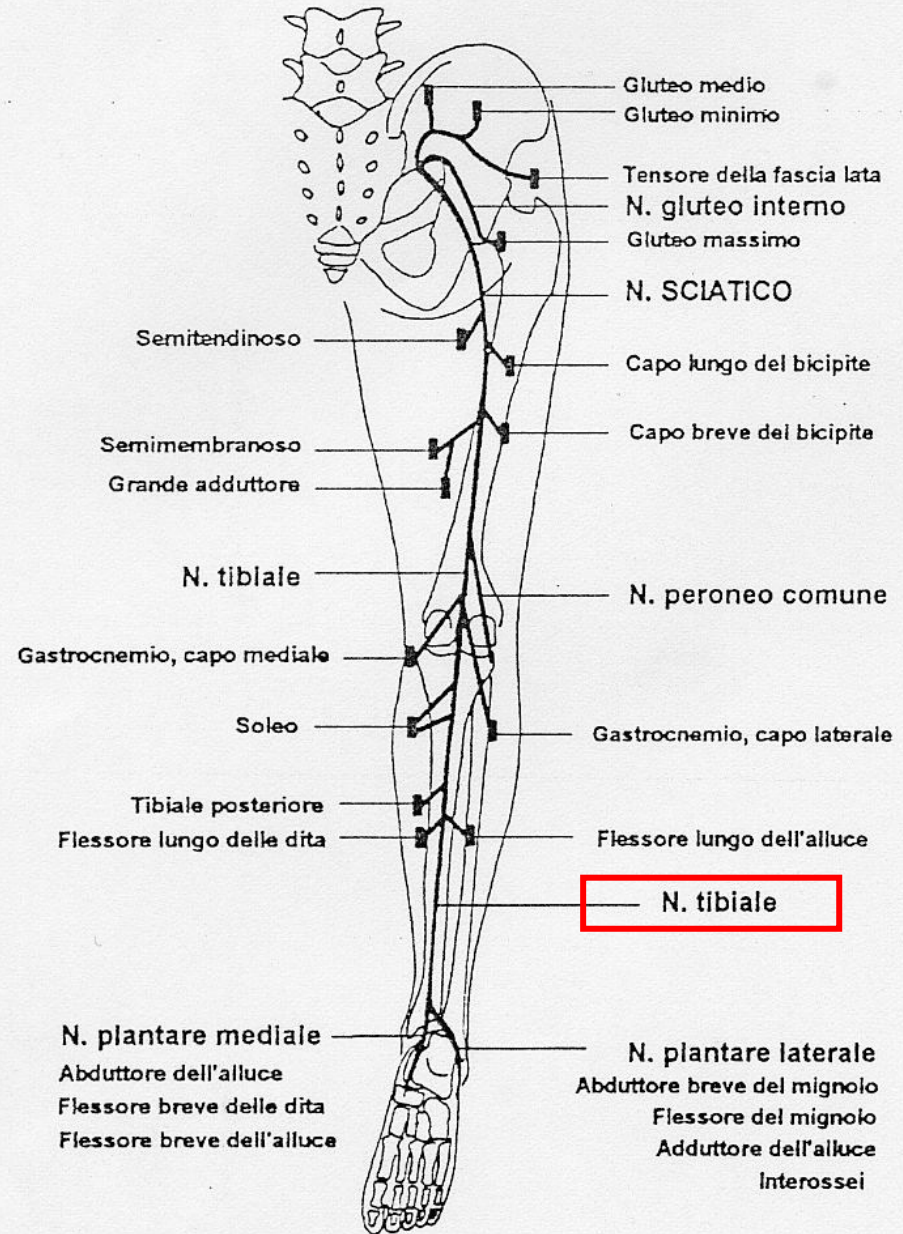


Fig. 33.28 - Anatomia del n. sciatico.