ADDOME
Anatomia di superficie

- **Linee verticali**
  - Linea mediana (detta anche linea alba o xifo-pubica).
  - Linea semilunare, curvilinea, segue il margine laterale del muscolo retto addominale
  - Linea paracentrale, a metà tra la linea alba e la linea passante per la spina iliaca anteriore superiore (corrisponde alla linea passante per l'emiclaveare).
    - **Punto paracentrale**: si trova all'incrocio tra linea paracentrale e margine costale dx, a livello della IX cartilagine costale; corrisponde al fondo della colecisti.

ADDOME
Anatomia di superficie

- **Linee orizzontali**
  - Linea xifosternale attraversa orizzontalmente il giunto xifosternale a livello della IX vertebra toracica.
  - Linea trans-pilorica: a metà tra l'apice della sinfisi pubica e la fossetta giugulare del manubrio dello sterno (passa per il margine inferiore delle arcate costali).
  - Linea ombelicale trasversa: attraversa l'ombelico, solitamente a livello del corpo vertebrale di L4.
  - Linea bisiliaca: congiunge le sue spine iliache anteriori superiori.

ADDOME
Anatomia di superficie

Quadranti e regioni addominali

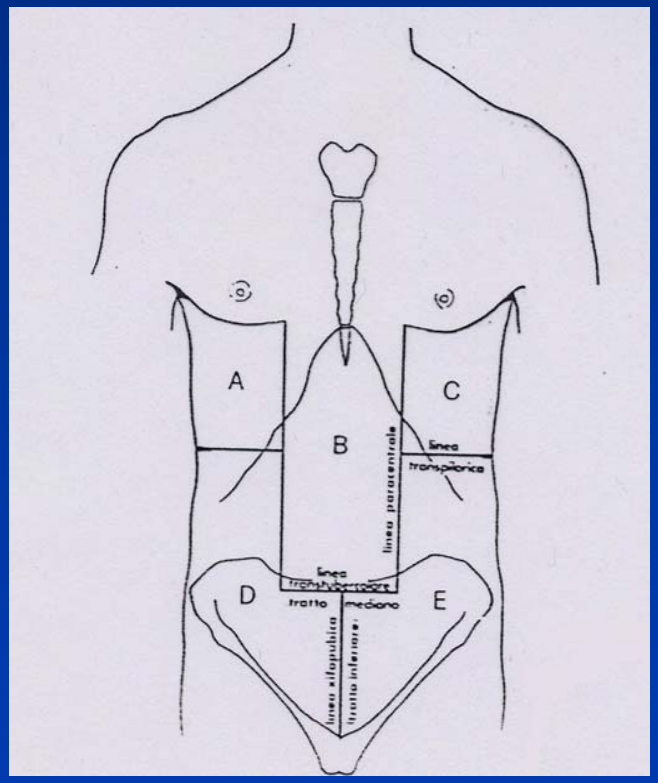

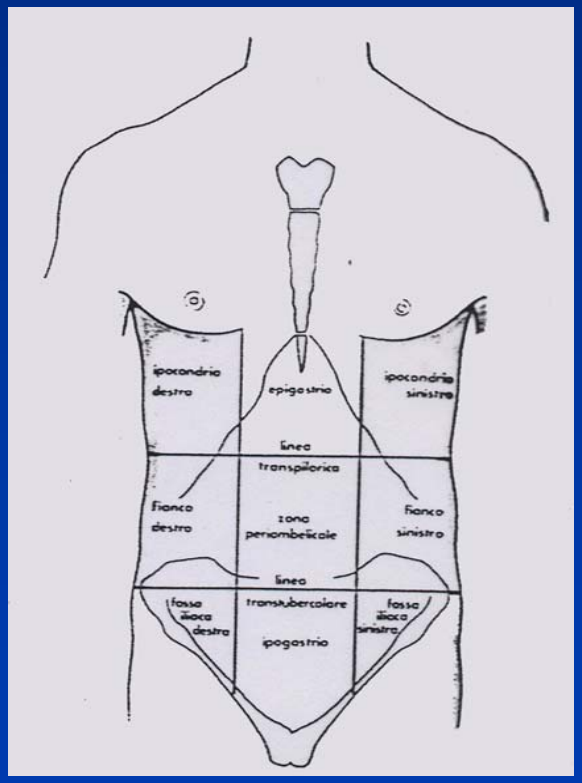

ADDOME
Ispezione

- Dimensioni e profili dell'addome
- Caratteristiche della cute
- Cicatrice ombelicale ed altre cicatrici
- Masse prominenti
- Circoli venosi superficiali
- Movimenti della parete addominale

www.fisiokinesiterapia.biz

ADDOME
Ispezione

- **Profilo dell'addome**
  - L'addome è simmetrico o asimmetrico?
  - Ci sono prominenze localizzate?
  - E' globoso o svasato ai lati?

- Se c'è ascite, l'addome è svasato ai lati (addome batraciano); in superficie si possono osservare circoli venosi collaterali
- In caso di meteorismo, l'addome è globoso.
- In caso di voluminosa cisti ovarica può esserci una prominenza asimmetrica

ADDOME
Ispezione

- **Caratteristiche dei tegumenti**
  - Strie
  - Cicatrici
  - Colorito della cute e discromie
  - Eruzioni (es. vescicole erpetiche)
  - Spider nevi
  - Porpore
  - Ernie
  - Distribuzione pilifera

ADDOME
Ispezione

- **Cicatrice ombelicale**
  - Posizione:
    - Sulla linea mediana
    - Lateralizzata
  - Aspetto
    - Introflessa
    - Piana
    - Estroflessa

ADDOME
Ispezione

- **Manovra di Valsalva**
  - Osservare se la manovra, che aumenta la pressione intra-addominale, provoca:
    - Dolore (normalmente assente)
    - Prominenze (ernie)

- **Movimenti della parete addominale**
  - Disegno di onde peristaltiche sulla superficie dell'addome
  - Presenza di pulsazioni vascolari
  - Presenza di moto respiratorio ritmico

ADDOME
Ispezione

- **Circoli venosi collaterali**
  - Caput Medusae:
    - rete vascolare peri-ombelicale a decorso centrifugo dall'ombelico dovuto all'anastomosi tra vene paraombelicali e vene epigastriche ed ipogastriche
    - Caratteristico dell'ipertensione portale intraepatica.
  - Circoli cava-cava:
    - Utilizza le vene ipogastriche, epigastriche e mammarie interne, con flusso diretto dal basso verso l'alto.
    - Frequentemente secondario ad un abbondante versamento ascitico.

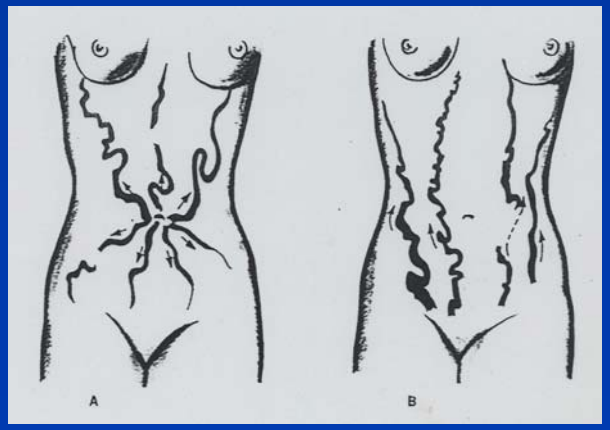

ADDOME
Palpazione

- **Metodo:**
  - Tranquillizzare il paziente
  - Mano calda
  - Iniziare dalle regioni non dolenti
  - Far respirare superficialmente
  - Muovere le dita insieme
  - Palpazione superficiale e profonda
- **Scopi:**
  - Localizzazione dei dolori spontanei e provocati
  - Localizzazione e studio degli organi addominali
  - Individuare eventuali masse abnormi

ADDOME
Palpazione

- **Superficiale:**
  - Da eseguire con la mano a piatto, non con la punta delle dita.
  - Valutare la presenza di dolorabilità, resistenza muscolare, masse superficiali.
- **Profonda:**
  - Aumentare progressivamente la pressione; talvolta la mano sinistra viene posta sopra la destra per rinforzare la manovra
- **Bimanuale:**
  - Di aiuto per la valutazione di fegato, reni e milza

TRATTABILITA': possibilità di eseguire la manovra di palpazione senza suscitare resistenze.

ADDOME
Palpazione

- **Punti dolorosi addominali:**
  - Punto epigastrico: al passaggio tra terzo superiore e medio della linea xifo-ombelicale.
  - Punto colecistico: immediatamente al di sotto dell'arco costale dx, all'intersezione con la linea paramediana
  - Punto pilorico: situato medialmente al punto colecistico, sulla linea che unisce i margini inferiori della X costa.
  - Punto solare: al passaggio tra terzo medio ed inferiore della linea xifo-ombelicale.

ADDOME
Palpazione

- **Punti dolorosi addominali:**
  - Punto di Morris e punto di Mac Burney: sulla linea che unisce l'ombelico e la spina iliaca anteriore superiore dx, rispettivamente a 3 cm dall'ombelico ed a metà della suddetta linea.
  - Punto di Lanz: al passaggio tra terzo laterale dx e medio della linea bisiliaca.

  APPENDICITE
  - Punti ovarici: a metà della linea che unisce l'ombelico alla metà dell'arcata crurale
  - Punto uterino: sulla linea mediana, sopra la sinfisi pubica

ESAME OBIETTIVO ADDOMINALE
Circoli venosi superficiali

Circoli
porta-cava

Circoli
cava-cava

ESAME OBIETTIVO ADDOMINALE
Circoli venosi superficiali

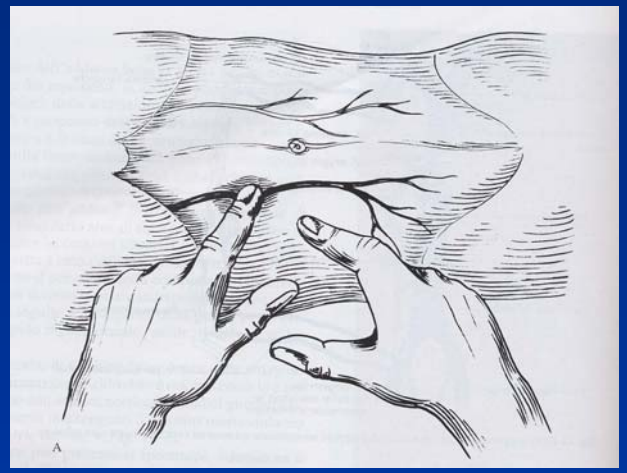

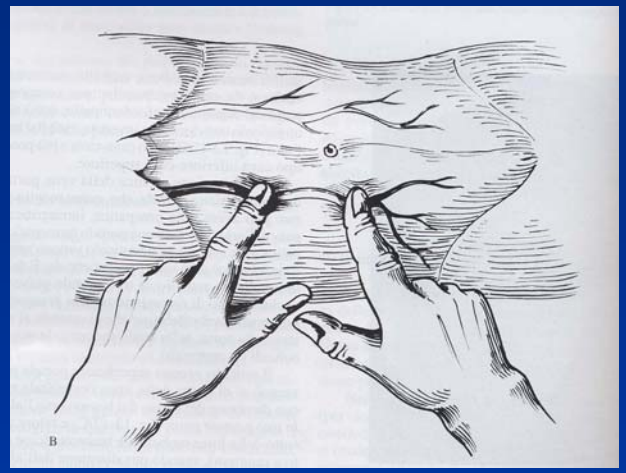

ADDOME
Percussione

- **Suono timpanico: suono caratteristico della percussione addominale, diffuso su tutto l'ambito.**

- **Si apprezzano aree di ottusità anomala in caso di:**
  - Ascite (ottusità declive)
  - Splenomegalia
  - Epatomegalia
  - Globo vescicale
  - Voluminose neoformazioni (es. tumori ovarici, miomi uterini).

ESAME OBIETTIVO ADDOMINALE

TESSUTO ADIPOSO

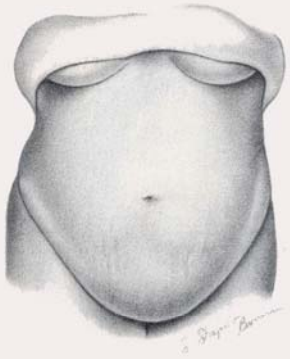

L'accumulo di tessuto adiposo è la causa più comune di sporgenza dell'addome e si associa a obesità generalizzata. La parete addominale si presenta ispessita. Anche l'accumulo di grasso nel mesentere e nell'omento contribuisce alle dimensioni dell'addome. L'ombelico può apparire infossato. Il tono alla percussione è normale. Il tessuto adiposo si può incuneare al di sotto dei legamenti inguinali. Spostatelo per ricercare un'infiammazione della piega cutanea e persino un'ernia nascosta.

METEORISMO

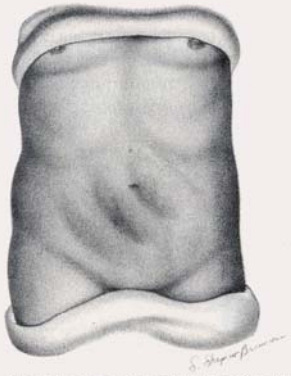

Una distensione gassosa può essere localizzata, come nella figura, o generalizzata. Essa determina un suono timpanico alla percussione. Un'aumentata produzione intestinale di gas, dovuta a certi alimenti, può provocare una modica distensione. Più imponenti sono i casi di ostruzione intestinale e di ileo adinamico (paralitico). Notate la sede della distensione, più accentuata nell'ostruzione del colon che nell'ostruzione dell'intestino tenue.

TUMORE

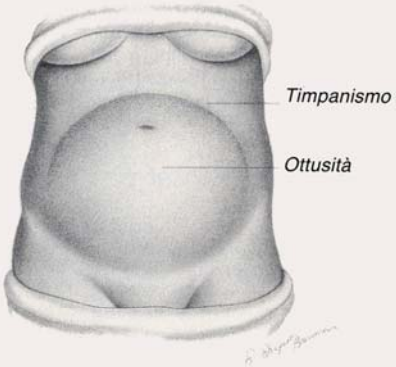

Un tumore solido ed esteso, a insorgenza pelvica, si presenta con caratteristiche di ottusità alla palpazione. L'intestino contenente gas viene spostato lateralmente. Le cause comprendono i tumori ovarici e i miomi uterini. Talvolta, una vescica marcatamente distesa può essere confusa con un tumore.

GRAVIDANZA

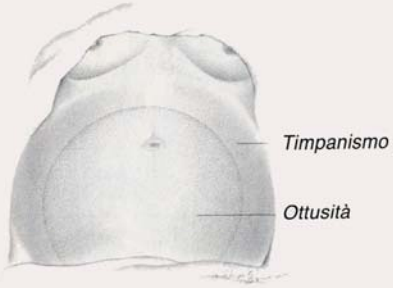

La gestazione è una causa comune di «tumore» pelvico. Auscultate il battito fetale (vedi pag. 419).

LIQUIDO ASCITICO

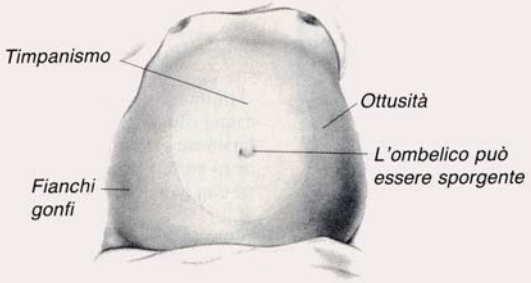

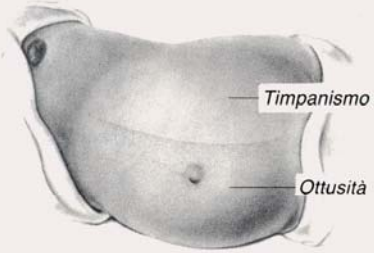

Il liquido ascitico tende a occupare le parti declivi dell'addome provocando la tumefazione dei fianchi, che alla percussione sono ottusi. L'ombelico può sporgere. Fate girare il paziente sul fianco per evidenziare lo spostamento di posizione del livello di liquido (spostamento dell'ottusità) (per la valutazione dell'ascite, vedi pagg. 358-359).

ESAME OBIETTIVO ADDOMINALE

Le tumefazioni della parete addominale comprendono le ernie ventrali (difetti della parete attraverso i quali fuoriescono i tessuti) e i tumori sottocutanei come i lipomi. Le ernie ventrali più comuni sono quelle ombelicali, postchirurgiche ed epigastriche. Anche la diastasi dei muscoli retti viene classificata fra queste forme. Ernie e diastasi dei muscoli retti diventano solitamente più evidenti quando il paziente solleva il capo e le spalle da una posizione supina.

ERNIA OMBELICALE

LATTANTE

Le ernie ombelicali protrudono attraverso un difetto dell'anello ombelicale. Sono più comuni nei lattanti, ma si riscontrano anche negli adulti. Nei lattanti, ma non negli adulti, queste ernie si chiudono entro 1-2 anni.

ERNIA POSTCHIRURGICA

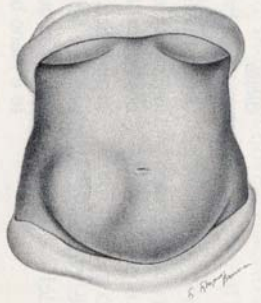

Un'ernia postchirurgica sporge attraverso una cicatrice chirurgica. Alla palpazione, notate la lunghezza e la larghezza del difetto della parete addominale. Un piccolo difetto, attraverso il quale si spinge una grossa ernia, presenta un rischio maggiore di complicanze rispetto a un difetto più ampio.

ERNIA EPIGASTRICA

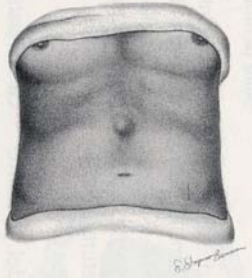

Un'ernia epigastrica consiste in una piccola sporgenza mediana sulla linea alba, in un punto qualunque fra il processo xifoideo e l'ombelico. Ricercate questo tipo di ernia con il paziente disteso, il capo e le spalle sollevate, o con il paziente in piedi, facendo scorrere i polpastrelli lungo la linea alba per palparla.

DIASTASI DEI MUSCOLI RETTI

La diastasi dei muscoli retti dell'addome consiste in una loro separazione attraverso la quale il contenuto addominale sporge a formare uno sperone mediano quando il paziente solleva il capo e le spalle. Gravidanze ripetute, obesità e pneumopatie croniche possono predisporre a questo tipo di diastasi. La lesione è priva di conseguenze cliniche.

LIPOMA

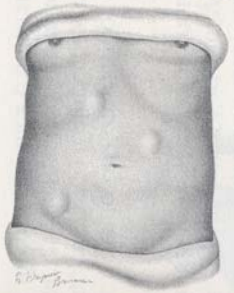

I lipomi sono comuni tumori benigni del tessuto adiposo, solitamente localizzati nei tessuti sottocutanei quasi in ogni parte nell'organismo, compresa la parete addominale. Piccoli o grandi, i lipomi si presentano generalmente molli e spesso lobulati. Durante la palpazione, il tumore scivola tipicamente sotto i polpastrelli.

Approccio generale

Per ottenere un rilassamento adeguato della muscolatura addominale, si pone il paziente con le anche e le ginocchia leggermente flesse e il capo un po' sollevato

Innanzi tutto, si osservano le caratteristiche della cute, come:

- dermatite
- cicatrici
- strie

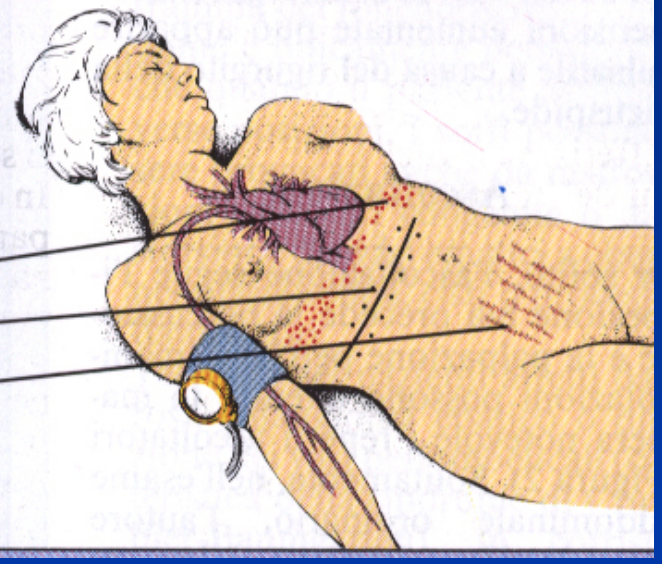

Considerazioni diagnostiche

In condizioni normali, le vene della parete addominale sono appena visibili, tranne in soggetti molto magri

La protrusione delle vene può essere provocata dall'ostruzione della vena cava inferiore o della vena porta

In alcuni casi di ipertensione portale, la dilatazione spiccata delle vene periombelicali provoca il cosiddetto disegno a «caput medusae»

La direzione del flusso ematico nelle vene congeste può indicare la sede dell'ostruzione venosa

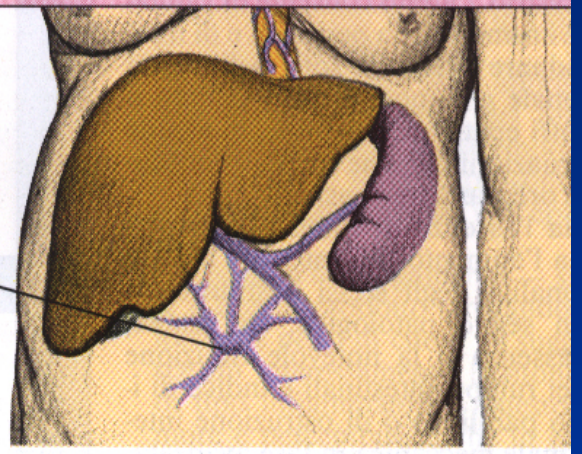

Occorre osservare con attenzione il profilo dell'addome

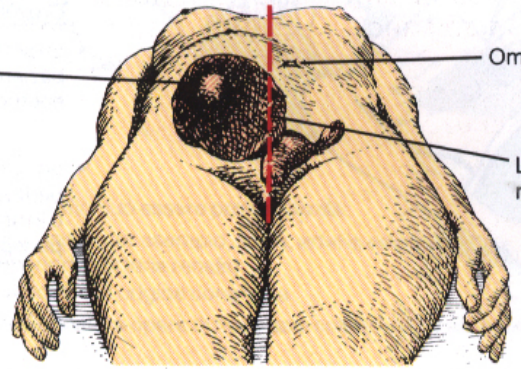

- Di solito, in condizioni «normali», l'addome è piatto, sporgente o incavato in modo simmetrico a seconda dello stato nutrizionale del paziente
- Il riscontro di un'asimmetria può costituire un indizio iniziale della presenza di una massa o di un'ernia
- Anche la distensione simmetrica dell'addome può essere il riflesso di una condizione patologica

Approccio di base

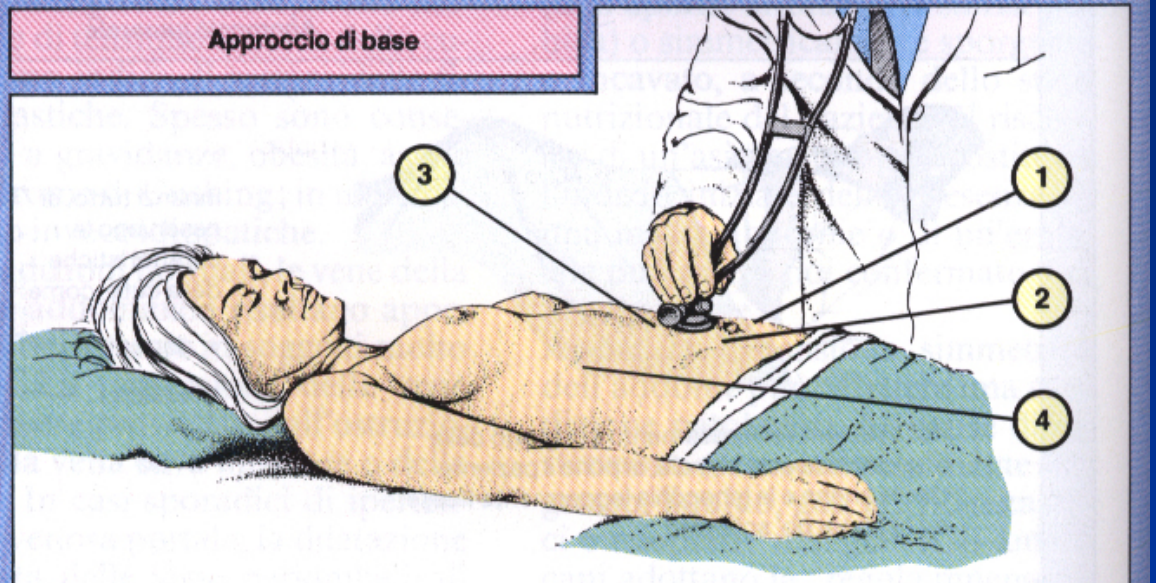

In un esame addominale ordinario si procede all'ascoltazione nelle seguenti zone:

1. zona paraombelicale sinistra
2. zona paraombelicale destra
3. epigastrio
4. margine costale destro

Questo consente di valutare i rumori della peristalsi e di individuare i soffi dell'arteria renale e rumori di sfregamento o soffi epatici

L'ascoltazione in corrispondenza del fegato può rivelare:

- un rumore dovuto al flusso ematico venoso in un paziente affetto da cirrosi, emangioma epatico o dilatazione dei vasi periombelicali, caratteristica della sindrome di Cruveilhier-Baumgarten
- un soffio sistolico aspro in un paziente affetto da carcinoma epatocellulare o epatite alcolica
- un rumore di sfregamento peritoneale dopo biopsia epatica o in un paziente affetto da periepatite o carcinoma

Nota. Nell'infarto splenico e nella perisplenite è percepibile un rumore di sfregamento

L'assenza, la forte intensità o la tonalità elevata dei rumori intestinali rappresenta un segno abnorme

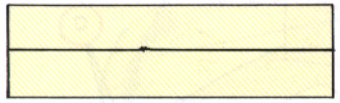

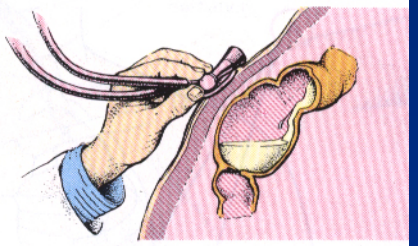

In genere, rumori intestinali assenti o molto rari sono indice di ileo paralitico o di ostruzione intestinale meccanica in fase avanzata

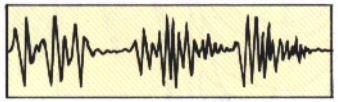

Spesso l'ostruzione intestinale meccanica in fase iniziale è caratterizzata da rumori intensi, di tonalità elevata, «da iperattività» (talvolta sono invece sporadici per la presenza di "gas")

Spesso, in soggetti giovani sani si percepiscono soffi addominali, che compaiono in fase protosistolica e sono privi di significato patologico

In altre situazioni, un soffio può essere provocato da:

- aterosclerosi di un vaso (per esempio, aorta, arteria celiaca, arteria mesenterica superiore o arteria renale)
- malformazioni vascolari di origine congenita
- distorsione di vasi ematici a opera di neoplasie solide, cisti o processi infiammatori

La percussione del quadrante superiore destro può fornire una stima delle dimensioni del fegato

La percussione del quadrante superiore sinistro può evidenziare una splenomegalia

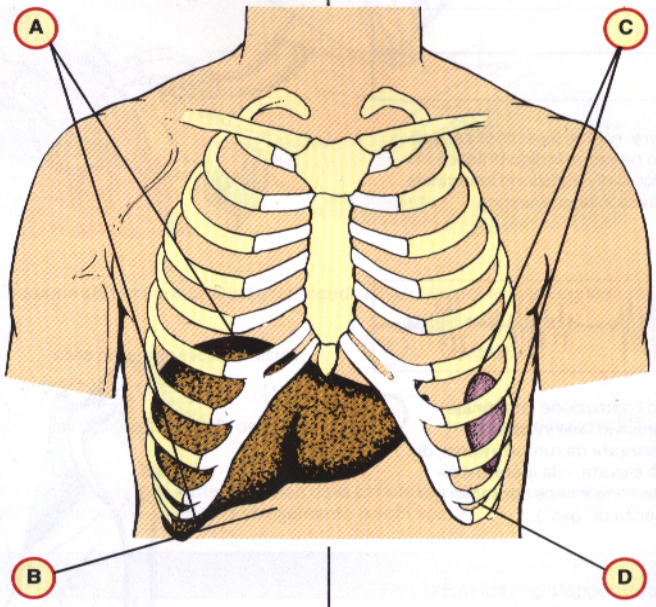

A Il livello superiore normale dell'ottusità epatica sulla linea emiclaveare varia tra il quinto e il settimo spazio intercostale cranialmente e il magine costale destro caudalmente

B Un'ottusità che si estenda caudalmente nella parte normalmente timpanica del quadrante superiore destro suggerisce la presenza di un'epatomegalia

C In condizioni normali, l'ottusità splenica si estende verso il basso dall'ottavo o nono spazio intercostale sulla linea ascellare media fino a un livello superiore all'ultimo spazio intercostale sulla linea ascellare anteriore

D L'ottusità alla percussione dell'ultimo spazio intercostale sulla linea ascellare anteriore è conseguente a splenomegalia

Varie manovre di percussione permettono di evidenziare la presenza intra-addominale di un versamento libero (ascite)

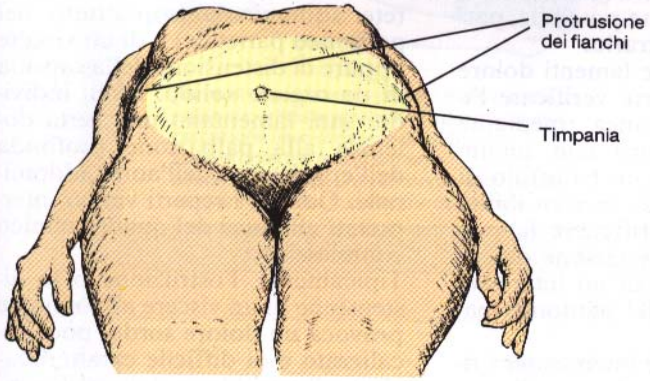

Protrusione dei fianchi - A paziente supino, il liquido libero spinge i fianchi verso l'esterno e quindi essi protrudono e risuonano ottusi alla percussione. Un intestino pieno di gas fluttua e quindi si rileva un suono timpanico sulla linea mediana

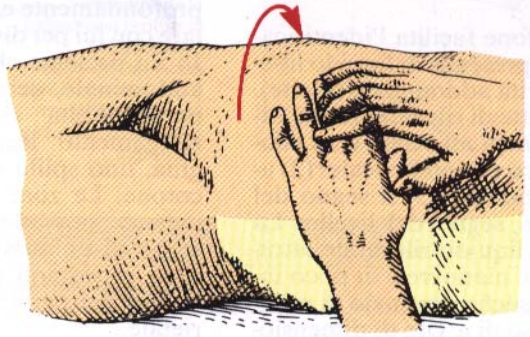

Ottusità mobile - Uno spostamento dell'ottusità alla percussione si verifica quando il paziente viene ruotato da un lato all'altro perché il liquido libero si sposta occupando la parte più bassa della cavità addominale

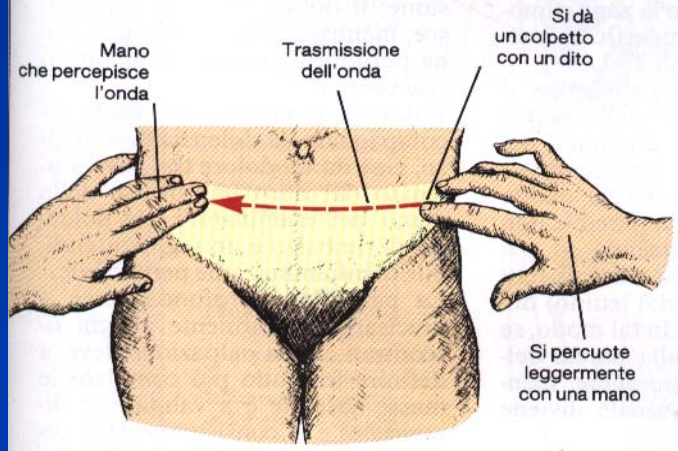

Segno del fiotto - Percuotendo leggermente un lato dell'addome si provoca un'onda, che viene percepita ponendo l'altra mano sull'altro lato. (Anche la presenza di grasso nel mesentere può provocare un'onda, che può però essere bloccata chiedendo al paziente di comprimere con una mano la linea mediana)

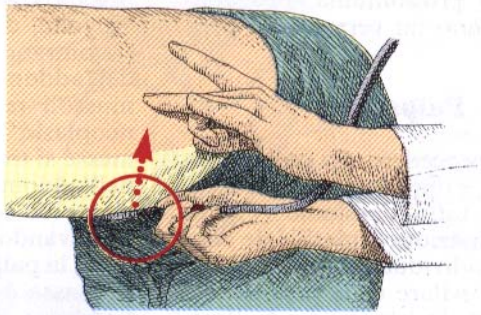

Segno del livello - Con il paziente appoggiato sulle mani e sulle ginocchia, l'esaminatore procede all'ascoltazione sulla linea mediana dando alcuni colpetti con un dito su un lato dell'addome. Il suono non si trasmette attraverso il liquido, ma viene percepito quando il fonendoscopio è posto superiormente al livello idroaereo (anche all'estremità più distante)

Considerazioni diagnostiche

I principali organi palpabili sono il fegato e la milza (e talvolta i reni)

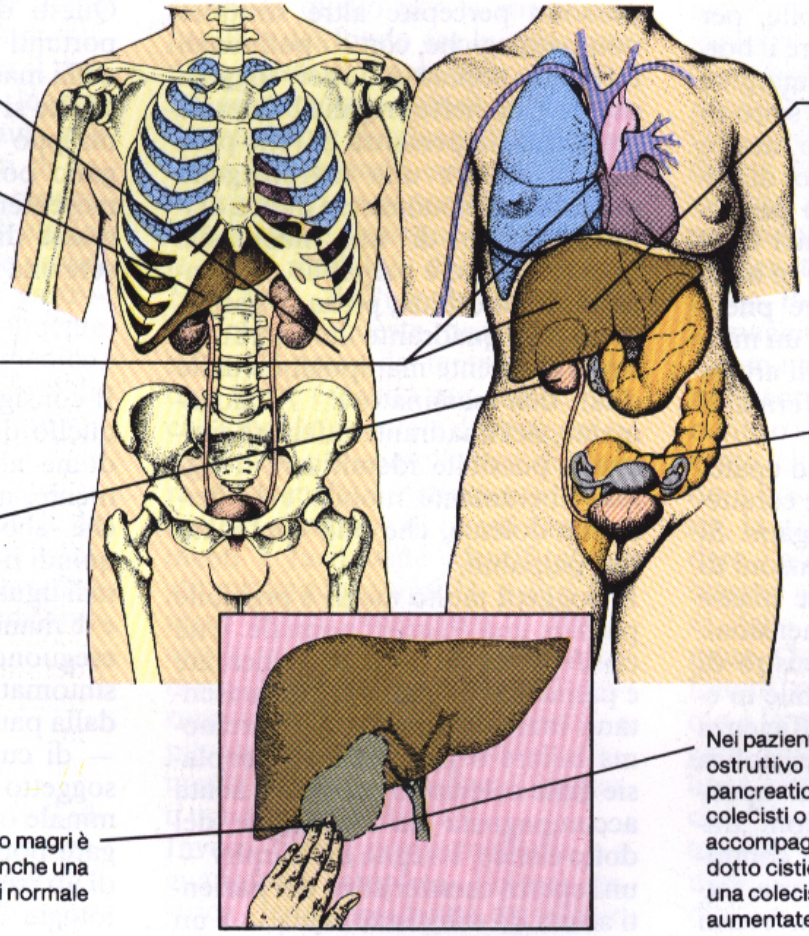

Una milza palpabile è quasi sempre patologica

Un fegato normale non è palpabile, sebbene se ne possa percepire il bordo a livello del margine costale destro o poco al di sotto di esso

In caso di insufficienza tricuspidale, in fase telesistolica sono percepibili pulsazioni epatiche espansive

Una nefromegalia bilaterale è suggestiva di rene policistico, mentre quando è monolaterale può indicare la presenza di un'idronefrosi o di una neoplasia

Negli individui molto magri è possibile palpare anche una colecisti normale

Nei pazienti con epatomegalia, si dovrebbero valutare le caratteristiche superficiali del fegato. Possono essere palpate le nodulazioni di un fegato cirrotico o masse metastatiche di grandi dimensioni.

Nel quadrante inferiore sinistro è possibile identificare il sigma, liberamente mobile e leggermente dolente, talora contenente feci palpabili

Nei pazienti affetti da ittero ostruttivo (per carcinoma biliare o pancreatico), neoplasia della colecisti o colecistite acuta accompagnata da ostruzione del dotto cistico, è possibile palpare una colecisti di dimensioni aumentate.

Approccio

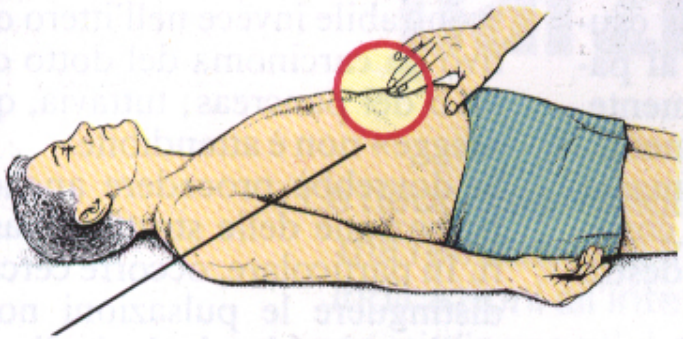

Prima di procedere alla palpazione profonda, si palpa superficialmente tutto l'addome. Questa palpazione lieve consente di evidenziare le zone di dolenzia eventualmente accompagnate da una resistenza della parete, che vanno evitate fino alla fine dell'esame

Se la palpazione superficiale non evidenzia zone dolorabili, si intraprende la palpazione profonda nei quadranti inferiori; in tal modo si evita di trascurare il margine inferiore di un fegato o una milza ingranditi.

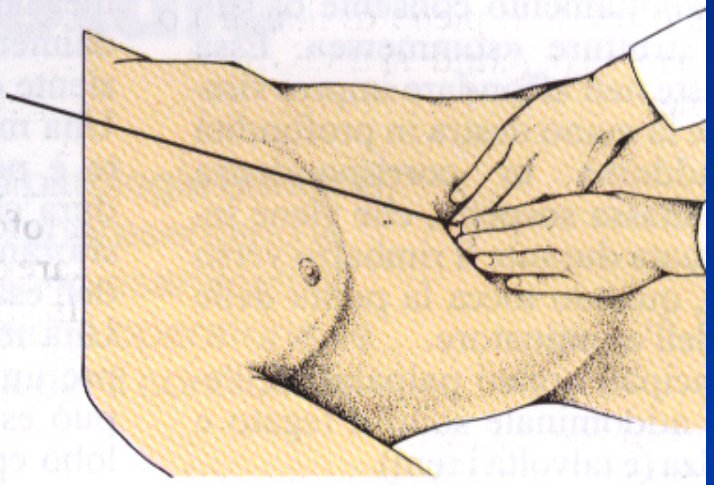

ADDOME
Auscultazione

- **Borborigmi intestinali**
  - Suoni di derivazione intestinale, a carattere gorgogliante, dovuti a peristalsi attiva
  - Scompaiono in caso di ileo paralitico (silenzio > 3 minuti = ilieo paralitico)
- **Rumori vascolari**
  - Aneurisma dell'aorta addominale
  - Stenosi arteriosa (arterie renali, mesenterica superiore, iliache e femorali)
- **Sfregamenti**
  - In caso di infarto splenico o periepatite

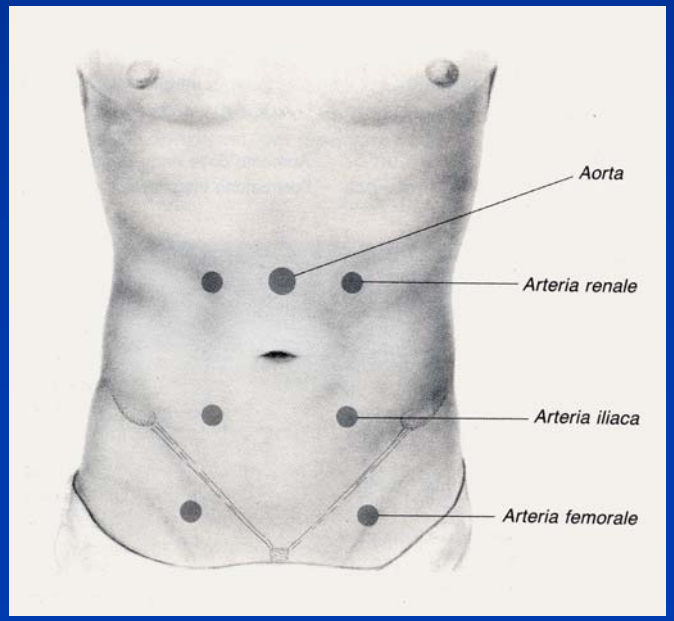

PATOLOGIA GASTROENTERICA
Sintomi e segni

- Dolore
- Anoressia
- Perdita di peso
- Nausea e vomito
- Pirosi
- Salivazione
- Rigurgiti
- Disfagia
- Odinofagia
- Dispepsia
- Diarrea
- Stipsi
- Incontinenza fecale
- Ematemesi
- Melena
- Ematochezia
- Ittero
- Distensione addominale
- Meteorismo

PATOLOGIA GASTROENTERICA
Dolore addominale

- **Valutare**:
  - Frequenza e durata
  - Sede ed irradiazione
  - Caratteristiche
  - Rapporto con eventi fisiologici

PATOLOGIA GASTROENTERICA
Dolore addominale

- **Condizioni viscerali che determinano dolore**:
  - Processi flogistici (formazione ed accumulo locale di sostanze algogene)
  - Distensione
  - Spasmo
  - Trazione e pinzettamento.

- **Tipi di dolore viscerale**:
  - Dolore viscerale profondo
  - Dolore viscerale superficiale
    - •Vero
    - •Irradiato: interessa il metamero corrispondente al viscere

PATOLOGIA GASTROENTERICA
Caratteristiche delle feci

- **Valutare**:
  - Colore
  - Consistenza
  - Conformazione (nastriformi, caprine)

- Melena: feci nere (picee), poco formate. Escludere l'assunzione di ferro, bismuto, liquirizia
- Ematochezia: feci con sangue rosso vivo.
- Steatorrea: colorito chiaro, tendente al grigio, galleggiano sull'acqua, odore spiccato.

ADDOME
Altre manovre

- **Esplorazione rettale**
- **Esame del canale inguinale esterno**