www.fisiokinesiterapia.biz

Bullosi

Bullosi autoimmuni

- **Pemfigo (= bolla)**
- **Pemfigoide**
- **Dermatite erpetiforme**

PEMFIGO

PEMFIGO

Grave dermatosi caratterizzata da un’eruzione monomorfa di elementi bollosi che interessa la cute e le mucose, a decorso subacuto o cronico e ad evoluzione progressiva, con esito spesso fatale

PEMFIGO

- Rara malattia cutaneo-mucosa grave
- Mortale in epoca pre-corticosteroidi
- Predilige soggetti di età matura
- M=F
- Andamento cronico con esacerbazioni
- Bolle ed erosioni distribuite su tutto l’ambito cutaneo
- Frequente localizzazione a pieghe (attrito) e mucose
- Prurito in genere assente
- Dolore e bruciore in alcuni casi
- Erosioni intensamente dolenti - cattivo odore

PEMFIGO

- ESORDIO
- Nella fase iniziale lesioni spesso localizzate e insidiose, in soggetti apparentemente sani
- Importante fare diagnosi in quanto in fase precoce risponde alle terapie
- In più del 50% dei casi inizia con erosioni (esito di rottura di bolle), torpide, dolenti, al cavo orale, spesso unica localizzazione per molto tempo
- Talora interessate le mucose congiuntivali, genitali e le pieghe
- Tendenza a recidivare per mesi nelle stesse sedi

PEMFIGO

IMPORTANZA LESIONI MUCOSE

- Ruolo dell’attrito
- Erosioni labbra, mucosa geniena, lingua, palato duro e molle, epiglottide, faringe, laringe
- Dolore, alito fetido, disfagia
- Mucose genitali
- Congiuntive
- Diagnosi precoce

PEMFIGO

EVOLUZIONE

- ERUZIONE BOLLOSA GENERALIZZATA
- Esordio brusco (talora settimane o mesi dopo le prime manifestazioni)
- Bolle a contenuto inizialmente limpido, dimensioni variabili
- Insorgono su cute sana non eritematosa
- Si rompono rapidamente, lasciando erosioni circondate da lembi di epidermide scollata, poi squamo-croste ed esiti pigmentati
- Estensione delle erosioni per progressivo scollamento margini e comparsa di nuove bolle

PEMFIGO

- Polimorfismo evolutivo
- Lenta riparazione - erosioni che interessano gran parte della superficie cutanea - abbondante perdita di siero (fase avanzata)
- Talora scomparsa eruzione bollosa (fase terminale)
- Progressivo scadimento condizioni generali
- Alterazioni parametri umorali (ipoproteinemia, inversione A/G, aumento VES, alterazioni elettrolitiche…)
- Anoressia, dimagramento, turbe digestive, vomito, diarrea, cachessia
- Complicanze secondarie : processi bronco-pneumonici, insufficienza cardiocircolatoria, insufficienza renale

PEMFIGO

- Segno di Nikolski : distacco degli strati epiteliali superficiali (per slittamento su quelli sottostanti) in seguito a pressione o sfregamento, soprattutto in corrispondenza di piani ossei
- Espressione clinica dell’acantolisi
- Segno diagnostico di grande valore, ma non costante, né patognomonico

Falso polimorfismo: polimorfismo lesionale evolutivo (dipendente dal deltaT)

Lesioni: Bolla → Pustola → Erosione → Crosta → Esiti discromici temporanei

a

Bolle sieroematiche

Predilezione per le grandi pieghe

Eziopatogenesi

- **Antigeni epidermici bersaglio degli autoanticorpi del pemfigo : desmogleina 3 e desmogleina 1 (caderine desmosomiche)**
- **Ruolo degli anticorpi nell'induzione dell'acantolisi : si fissano alla membrana plasmatica dei cheratinociti, causandone il distacco per interferenza diretta sulla funzione adesiva della desmogleina**
- **Liberazione proteasi > dissoluzione desmosomi (acantolisi)**
- **Rottura ponti intercellulari e aumentata sierosità dal derma sottostante → Bolle (intraepidermiche)**

VARIETA' DI PEMFIGO

PEMFIGO VEGETANTE

- Insorgenza primitiva; più spesso stadio evolutivo di pemfigo volgare bolloso
- Le erosioni riparano con vegetazioni confluenti in placche
- Frequente alle pieghe

PEMFIGO FOLIACEO

- Forma rara, ricorda un'eritrodermia esfoliativa generalizzata
- Bolle flaccide, piatte, a tetto sottile

PEMFIGO SEBORROICO (di Senear Usher)

- Forma benigna dell'età adulta
- Bolle, chiazze eritemato-squamose, squamo-croste

PEMFIGO PARANEOPLASTICO

PEMFIGO INDOTTO DA FARMACI

PEMFIGO INDOTTO DA FARMACI

- Antibiotici : penicillina e derivati, cefalexina, ceftriaxone, rifampicina
- Pirazolonici e altri FANS : acetilsalicilato di lisina, aminofenazone, aminopirina, azapropazone, fenilbutazone, feprazone, indometacina, ossifenilbutazone
- Tioli : aurotiomalato sodico, captopril, penicillamina, piritinolo, piroxicam, tiamazolo, tiopronina
- IFN-beta, IL-2
- Fenobarbital, levodopa
- Enalapril, propanololo
- Eroina

DIAGNOSI

- CITOLOGIA : cellule acantolitiche (colorazione May Grunwald-Giemsa (esame orientativo)
- ISTOLOGIA : acantolisi (scomparsa processi spinosi e perdita coesione cellule epiteliali) – formazione di cavità – afflusso siero dal derma – bolla (BOLLA INTRAEPIDERMICA)
- IMMUNOFLUORESCENZA DIRETTA : depositi di IgG e di C3 a livello delle membrane plasmatiche dei cheratinociti (esame diagnostico)
- IMMUNOFLUORESCENZA INDIRETTA : nell'80% dei casi anticorpi circolanti classe IgG, reagenti con membrane plasmatiche cheratinociti
- STUDI DI IMMUNOPRECIPITAZIONE : caratterizzazione della specificità degli autoanticorpi circolanti (reagiscono con desmogleina 3 e 1)

Es. Citodiagnostico di Tzanck (GIEMSA)

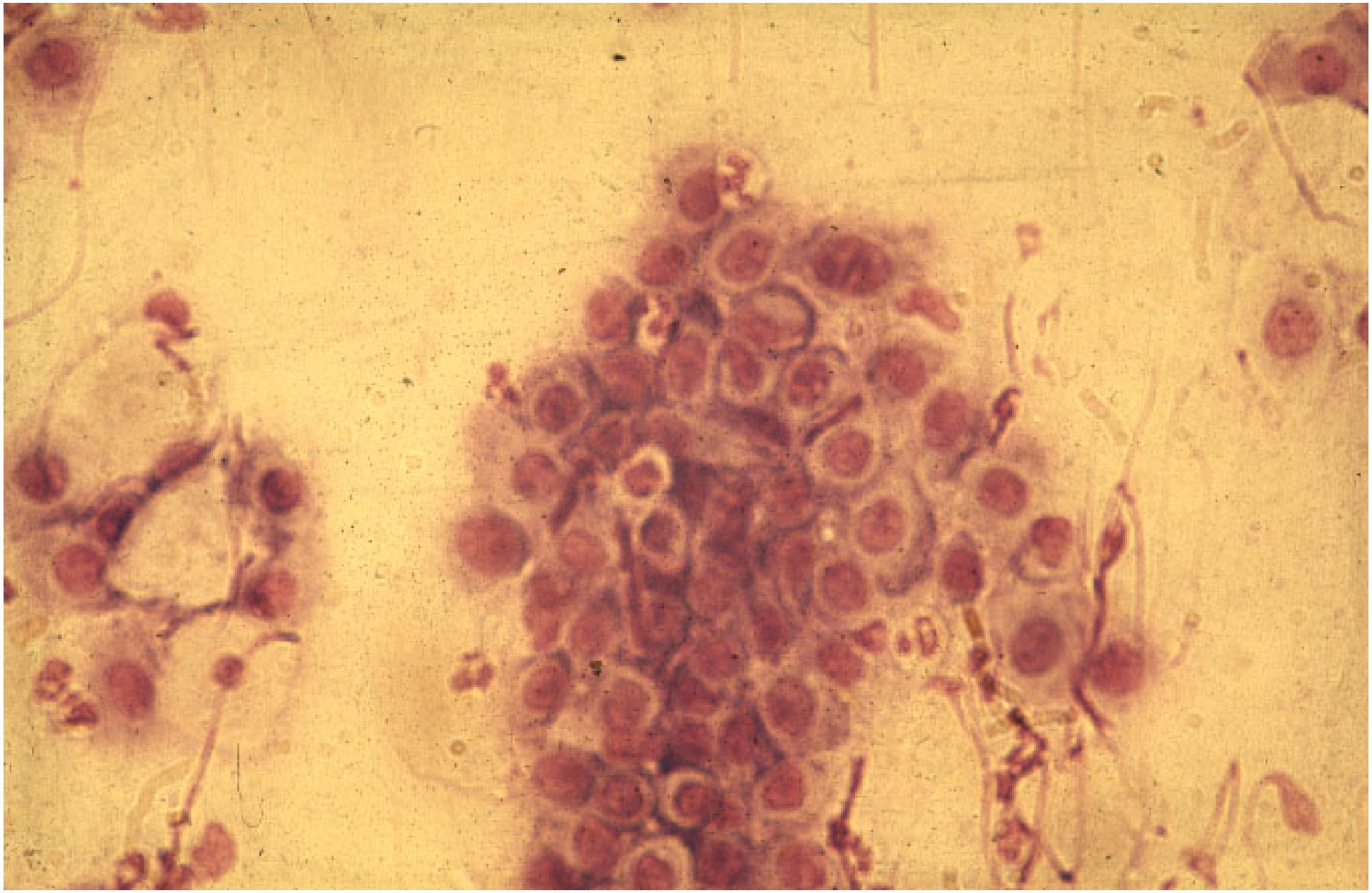

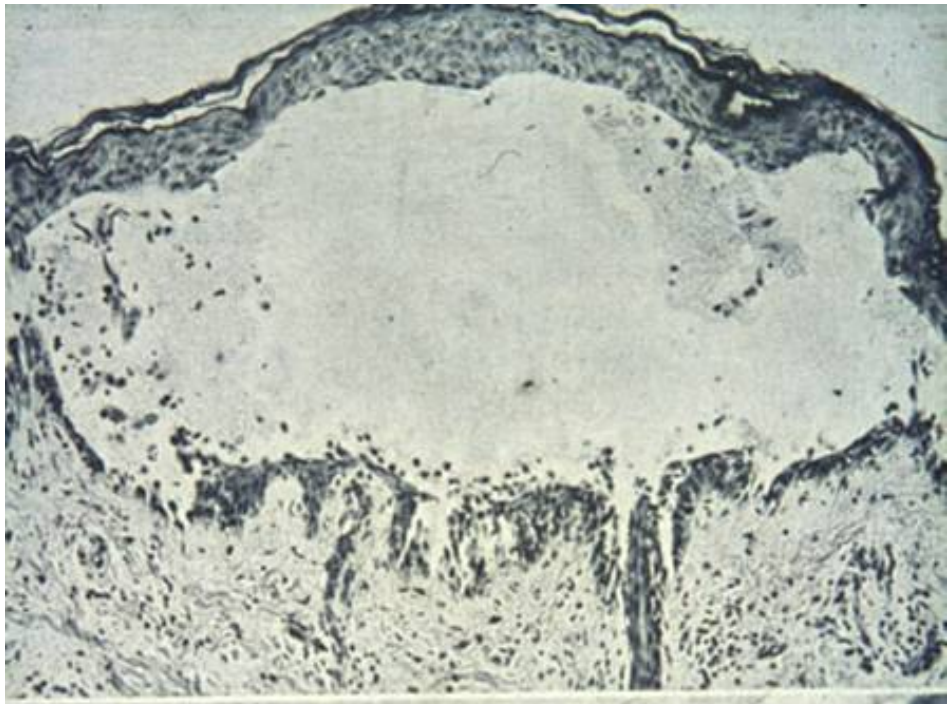

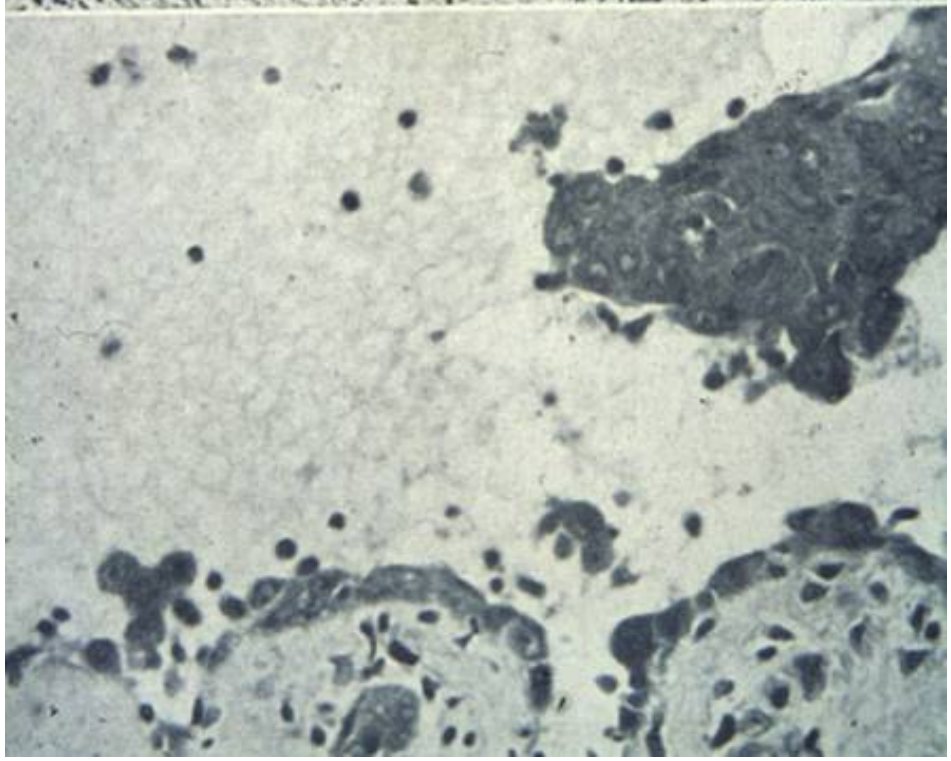

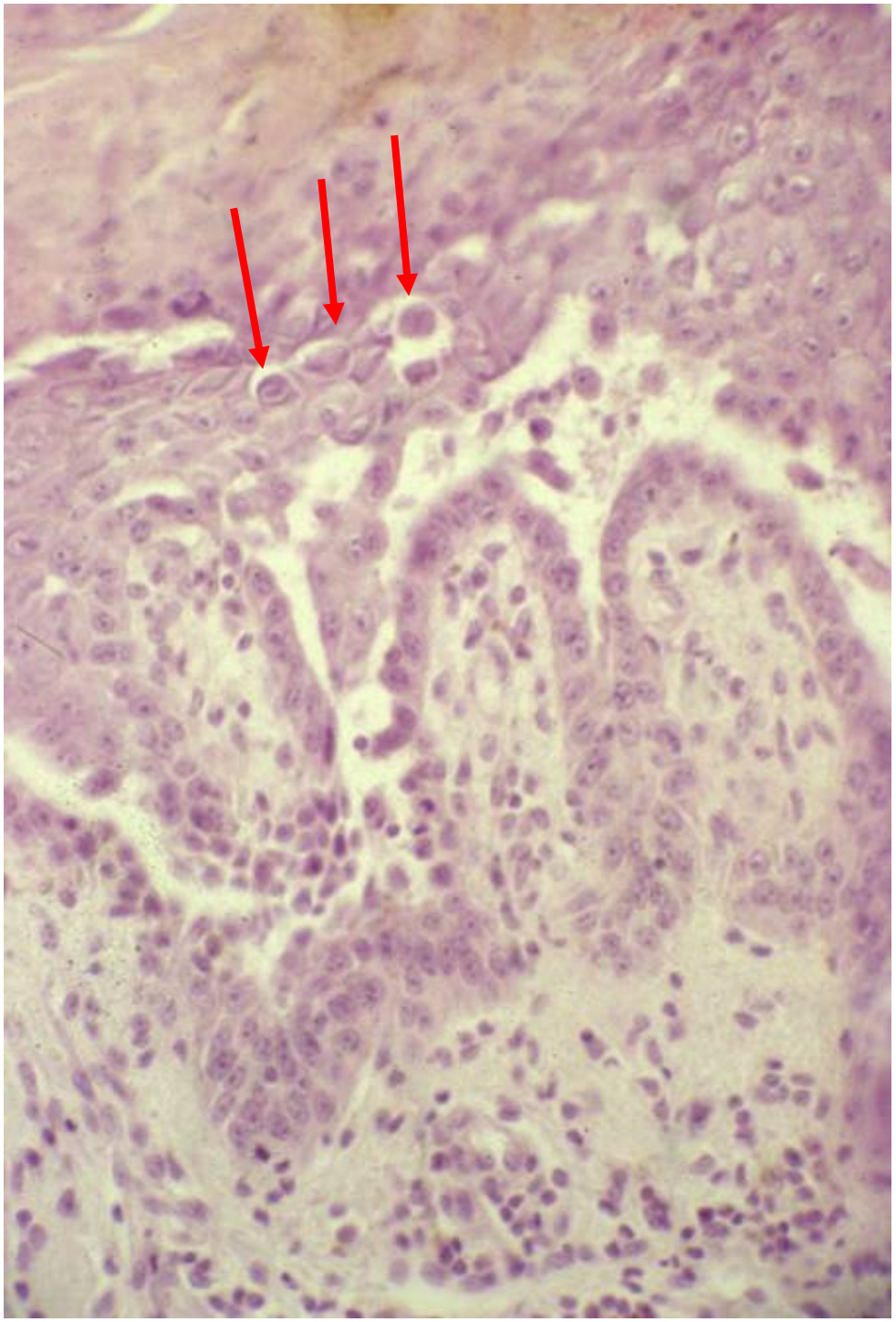

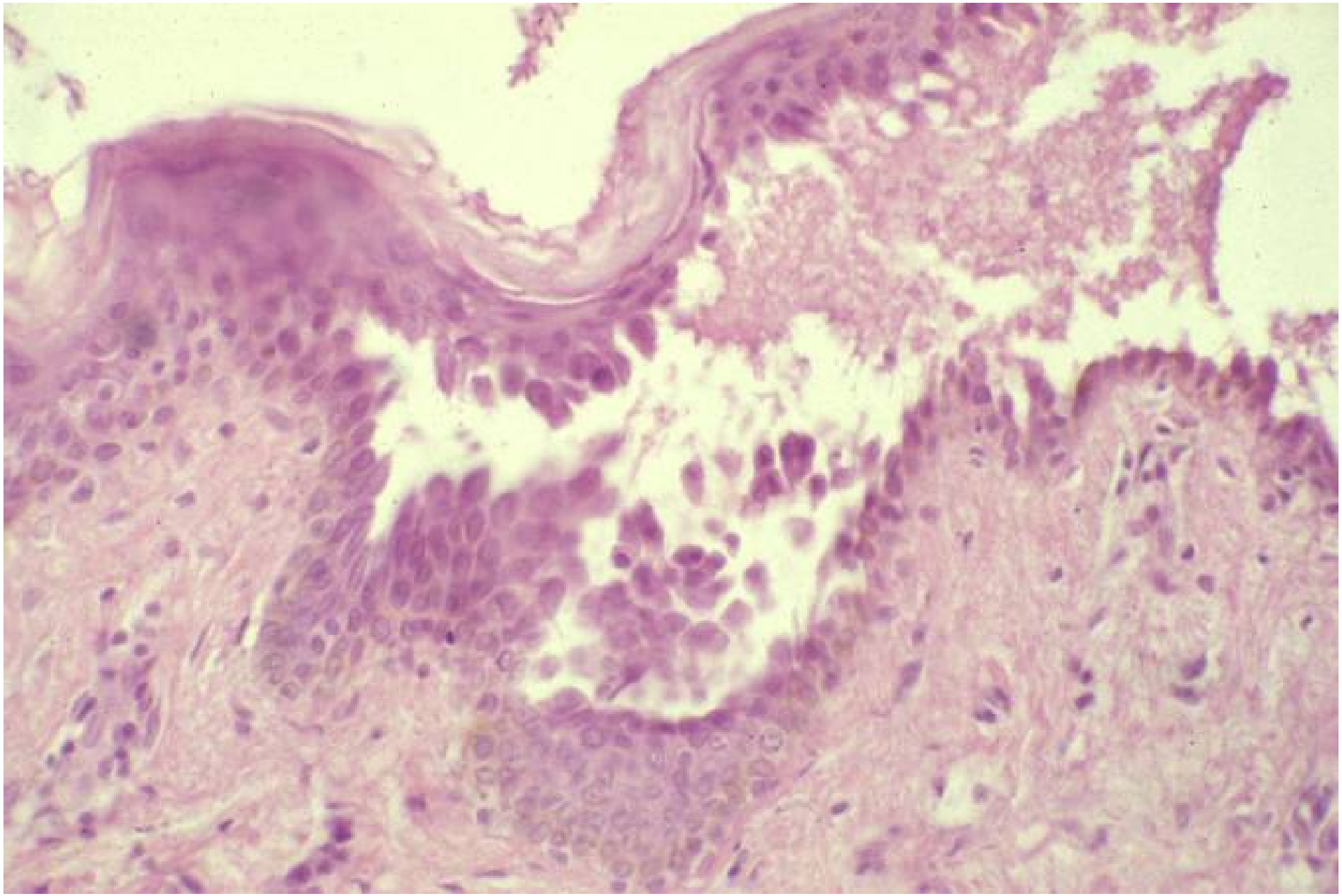

Immunofluorescenza IgG

Diretta: Ricerca AutoAc circolanti su campione bioptico perilesionale

Indiretta: Ricerca di AutoAc del siero del pz verso un substrato (Esofago di scimmia)

TERAPIA

TRATTAMENTO D’ATTACCO

- Corticosteroidi sistemici ad alte dosi
- Forme refrattarie : plasmaferesi, immunoglobuline, ciclofosfamide, ciclosporina,

TRATTAMENTO DI MANTENIMENTO

- Corticosteroidi sistemici alla minima posologia in grado di garantire stabile remissione
- Immunosoppressori : azatioprina, ciclofosfamide,

NUOVI FARMACI “BIOLOGICI”

TRATTAMENTO TOPICO

- Antisettici - antibiotici - steroidi

PEMFIGOIDI

- Pemfigoide bolloso (o senile)
- Dermatite erpetiforme (di Duhring)

PEMFIGOIDE BOLLOSO

PEMFIGOIDE BOLLOSO

- **Frequente**
- **M=F**
- **Età avanzata**
- **Andamento cronico con esacerbazioni**
- **Stato generale compromesso (prognosi riservata)**
- **Interessa la cute e le mucose**

PEMFIGOIDE BOLLOSO

- Esordio spesso ingannevole : prurito “sine materia” - chiazze eritemato-edematose
- Dermatosi monomorfa
- Bolle - insorgono per lo più su cute eritematosa - larghe e tese
- Evoluzione in erosioni
- Tendenza alla riparazione spontanea
- Superfici flessorie avambracci, mediali cosce, ascelle, pieghe inguinali, tutto ambito cutaneo
- Localizzazione mucosa rara (orale : 1/3 dei pazienti)
- Nikolski in genere negativo
- Stato generale compromesso

Polimorfismo vero (o eruttivo)

Polimorfismo evolutivo

} **Coesistono**

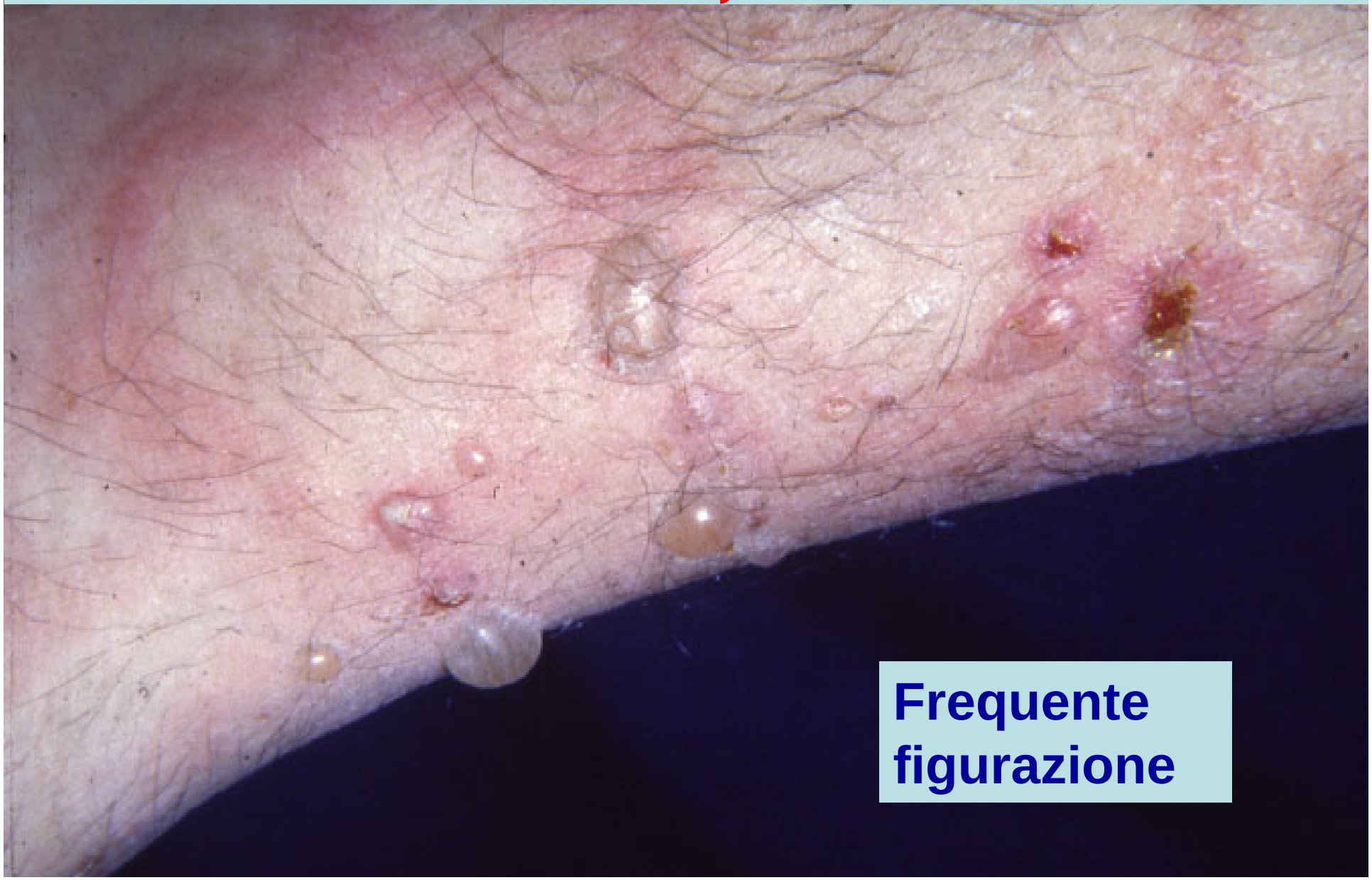

Frequente figurazione

Segno di Nikolsky negativo

EZIOPATOGENESI

- Il bersaglio degli anticorpi è l’emidesmosoma (struttura che assicura la coesione dermo-epidermica)
- Autoanticorpi BP230 e BP180
- Attivazione del complemento

DIAGNOSI

- ISTOLOGIA : bolla dermo-epidermica (o subepidermica) - manca acantolisi - frequente infiltrato infiammatorio con prevalenza di eosinofili
- ESAME CITOLOGICO DI TZANCK : negativo (assenza di cellule acantolitiche - presenza di cellule ematiche e connettivali)
- IMMUNOFLUORESCENZA DIRETTA : depositi lineari di IgG e C3 lungo la membrana basale - esame diagnostico
- IMMUNOFLUORESCENZA INDIRETTA : anticorpi IgG sierici anti-membrana basale (70-90% dei casi)
- STUDI DI IMMUNOPRECIPITAZIONE : autoanticorpi sierici, reagenti con due antigeni principali dell’emidesmosoma (230 e 180) - non patognomonico

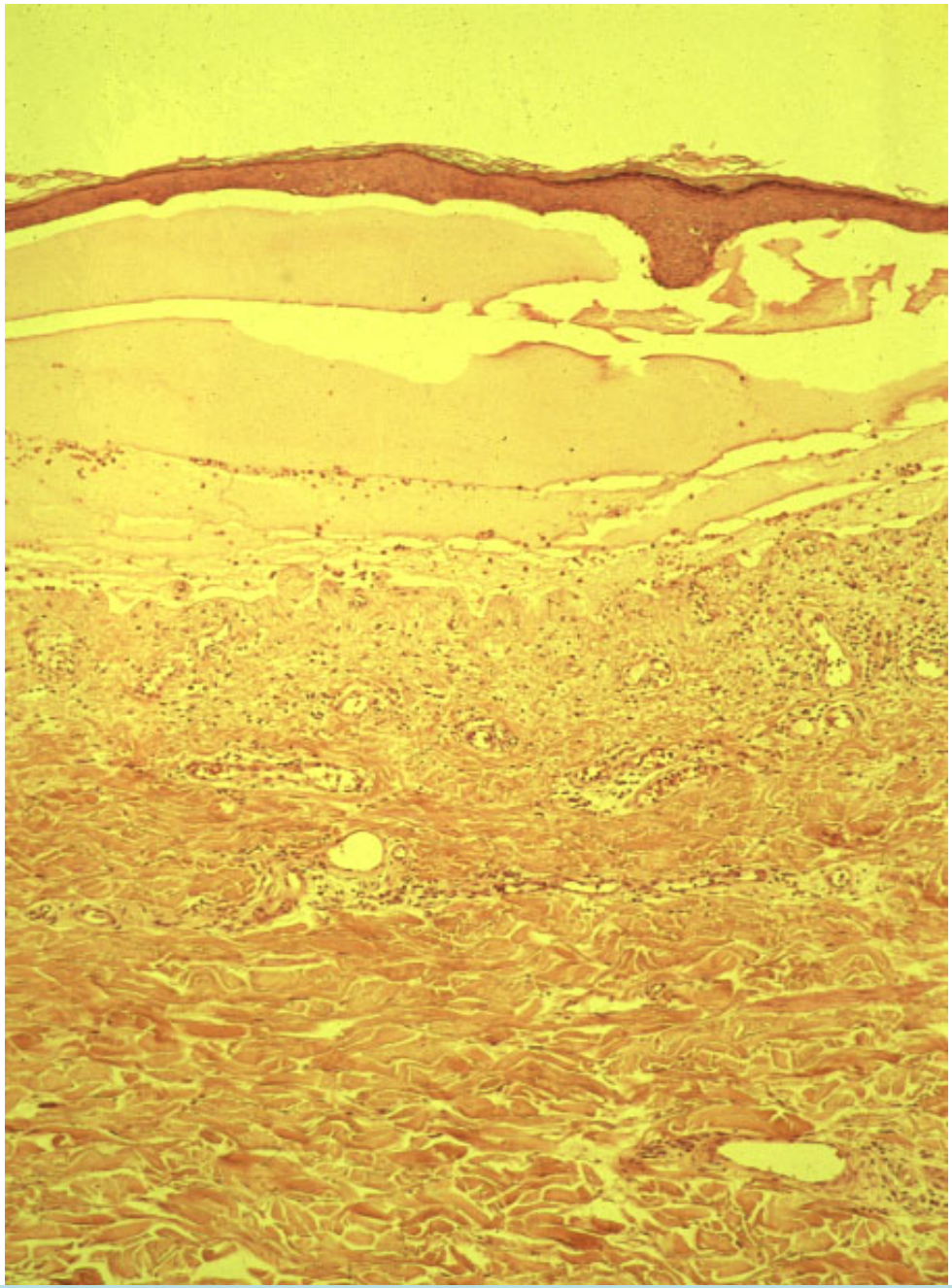

Bolla subepidermica

Immunofluorescenza

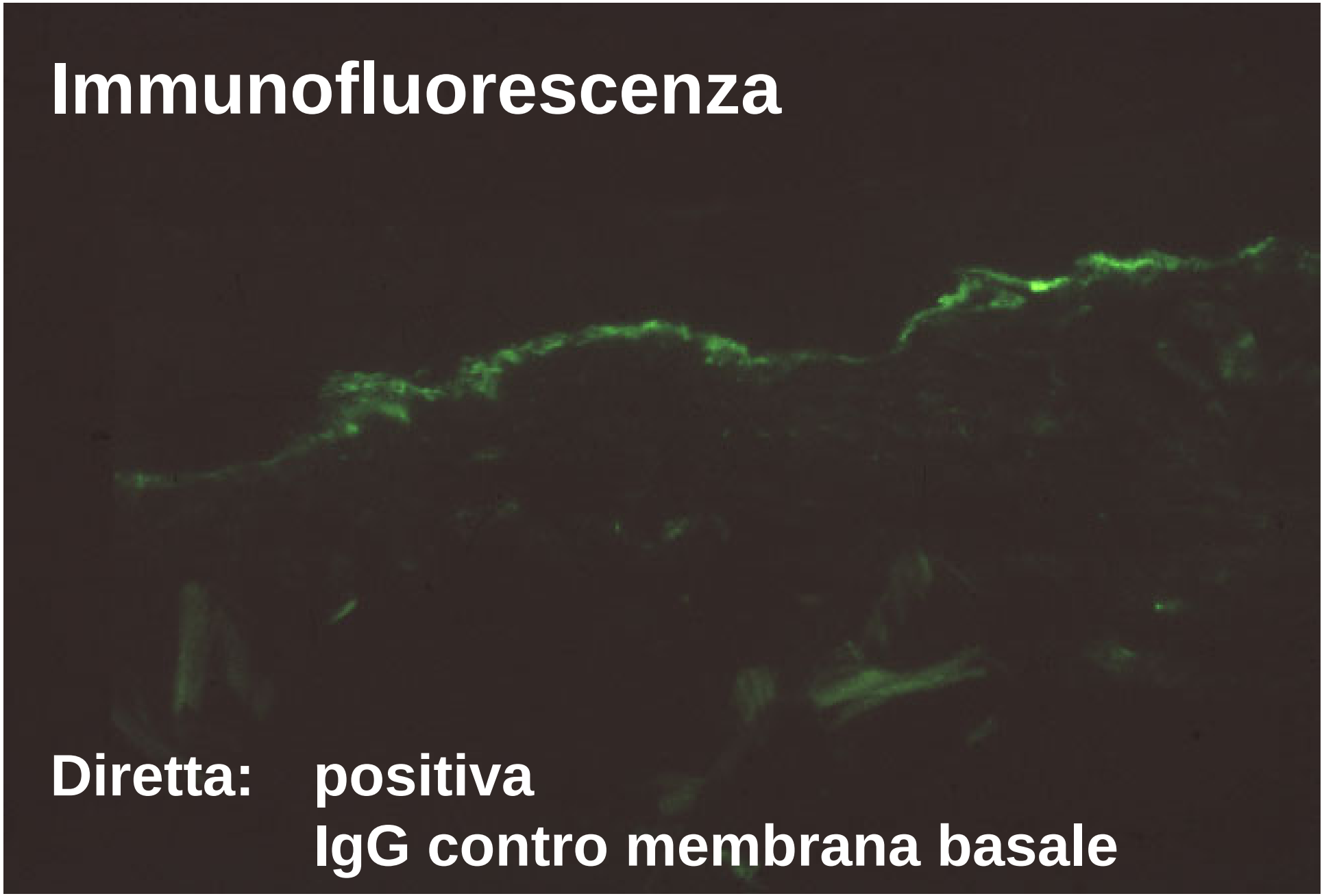

Diretta: positiva
IgG contro membrana basale

Indiretta: negativa

TERAPIA

Locale: Antisettici - Antibiotici - Steroidi

Generale: corticosteroidi sistemici - eventuale associazione con immunosoppressori-

(plasmaferesi)

DERMATITE ERPETIFORME
(di Duhring)

DERMATITE ERPETIFORME

- Malattia rara
- Tutte le età
- M>F
- Manifestazioni cutanee (raramente mucose), polimorfe (prevalentemente vescicolose)
- Sintomatologia soggettiva con prurito (e dolore)
- Evoluzione cronica-recidivante - variabile
- Buona conservazione stato generale
- Associazione con celiachia

DERMATITE ERPETIFORME

- Manifestazioni cutanee di tipo eruttivo : vescicole, bolle, chiazze eritematose, papule, manifestazioni pomfoidi
- Polimorfismo eruttivo ed evolutivo
- Chiazze eritemato-edematose
- Vescicole e bolle insorgono su chiazze eritematose o su cute sana
- Vescicole piccole, dure, a grappolo
- Bolle grandi e tese
- Erosioni con rapida riparazione, croste
- Localizzate su tuttto l'ambito cutaneo (risparmio del volto)
- Predilezione per superfici estensorie arti, gomiti, ginocchia, glutei, con tendenza alla simmetria
- Nikolski assente
- Raro interessamento mucoso
- Importante sintomatologia soggettiva : prurito, (dolore, bruciore)
- Stato generale in genere ben conservato

Polimorfismo vero (o eruttivo) : le lesioni sono tutte primitive

Frequente figurazione

Segno di Nikolsky negativo

DIAGNOSI

- **ESAME CITOLOGICO DI TZANCK** : assenti cellule acantolitiche - eosinofili - l'infiltrato forma microascessi all'apice delle papille – accenni di scollamento dermo-epidermico

- **ISTOLOGIA** : bolla dermo-epidermica (subepidermica) - edema - essudazione - distacco dell'epidermide dal derma (l'epidermide, sollevata in toto, conserva la sua struttura) - infiltrato con linfociti, polinucleati e numerosi eosinofili

- **IMMUNOFLUORESCENZA DIRETTA** : depositi granulari di IgA all'apice delle papille dermiche - esame diagnostico

- **IMMUNOFLUORESCENZA INDIRETTA** : non anticorpi circolanti – nessun interesse diagnostico

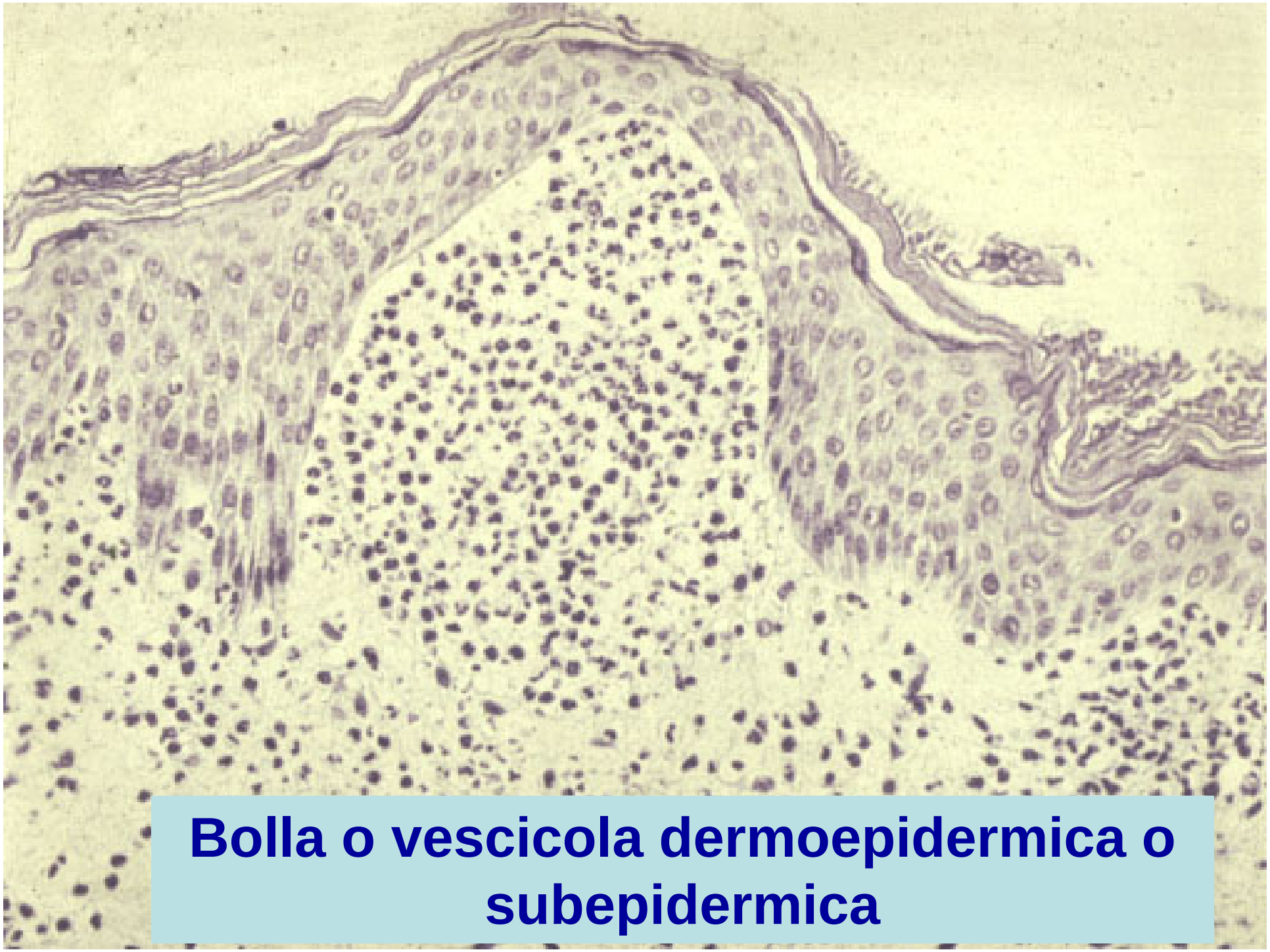

Bolla o vescicola dermoepidermica o subepidermica

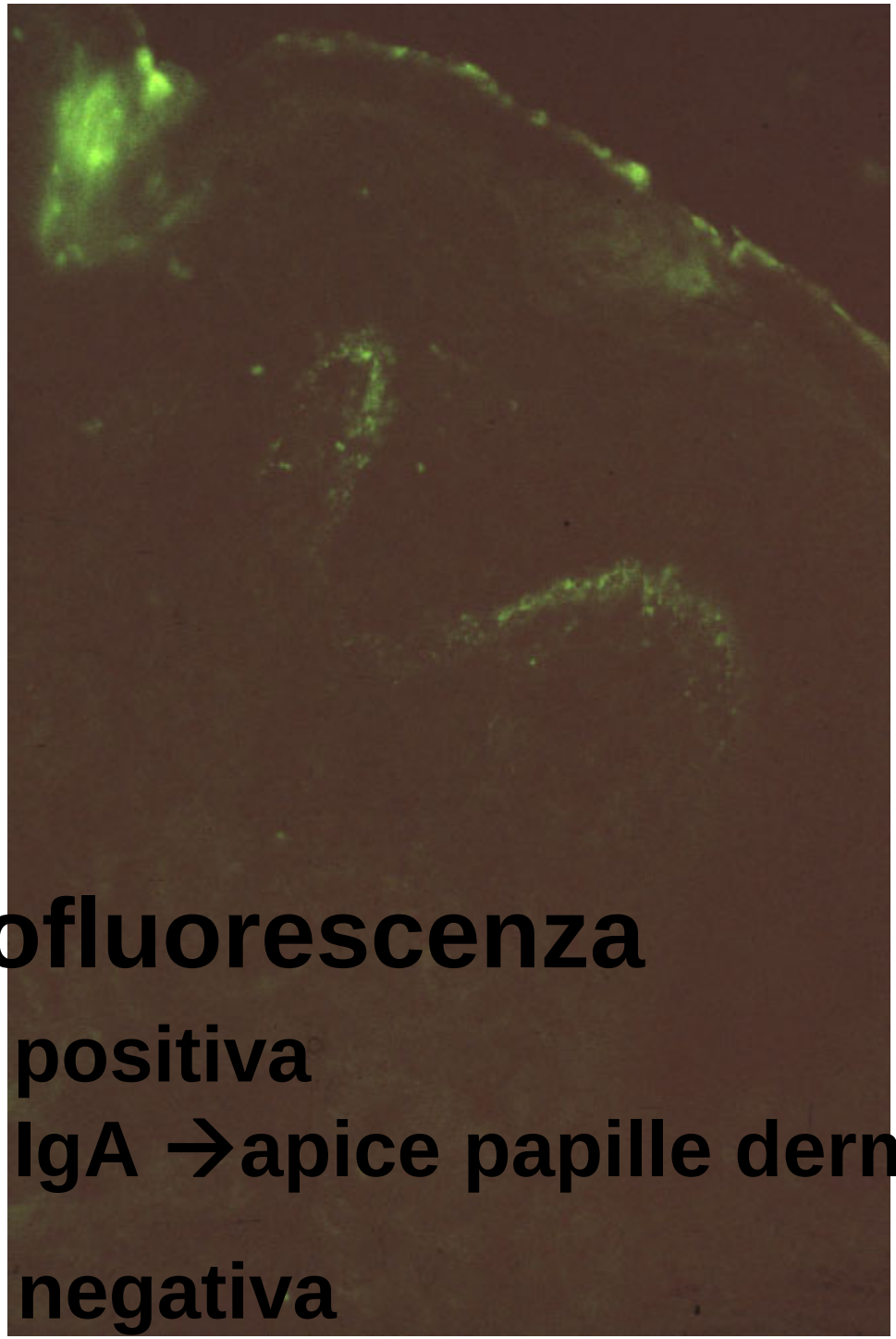

Immunofluorescenza

Diretta: positiva
IgA →apice papille dermiche

Indiretta: negativa

EZIOPATOGENESI

- Fattori genetici e ambientali (aplotipi HLA - glutine, gliadine, glutinine
- Enzimi gastrici e pancreatici degradano il glutine
- La transglutaminasi modifica questi prodotti polipeptidici
- Si formano nuovi epitopi antigenici che si legano a molecole specifiche di gruppo HLA
- Risposta cellulare T specifica con produzione di citochine e liberazione mediatori dell'infiammazione
- Produzione IgA diretti contro gliadina e transglutaminasi tissutale
- Differenze tra dermatite erpetiforme e celiachia? : risposta umorale preferenziale contro transglutaminasi epidermica?

APPARATO DIGERENTE

- Ricercare sempre malattia celiaca (marker sierologici + biopsia intestinale)
- Asintomatica nel 95% dei casi
- Anticorpi circolanti antigliadina e antitransglutaminasi IgA e IgG
- Anticorpi IgA antiendomisio
- Gruppi HLA : quasi sempre DQ2 (o DQ8)
- Cercare altre disendocrinopatie (malattie tiroidee, malattia di Addison, diabete)

Terapia

SISTEMICA

-**DDS (Diamino Difenil Solfone) - immunomodulatore- attivo su lesioni cutanee ma non su enteropatia – sorvegliare effetti secondari**

-**Associazione con dieta senza glutine – efficace per lesioni cutanee e intestinali**

- **corticosteroidi**