INFEZIONE DA HPV E CARCINOMA DELLA CERVICE UTERINA

www.fisiokinesiterapia.biz

Cenni di anatomia

- **Il collo dell’utero è suddivisibile in due distretti:**
  - **Esocervice (la parte esterna che si continua con la parete della vagina)**
  - **Endocervice (la parte piu’ interna che si continua con l’istmo uterino)**

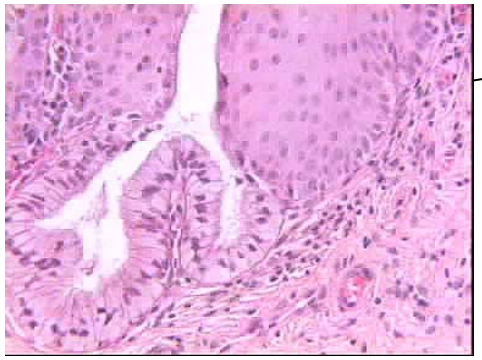

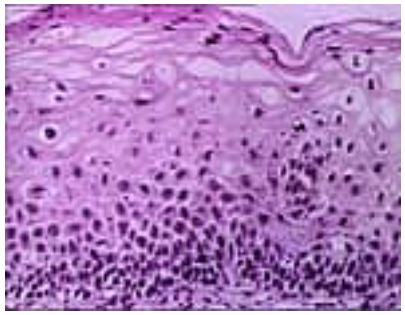

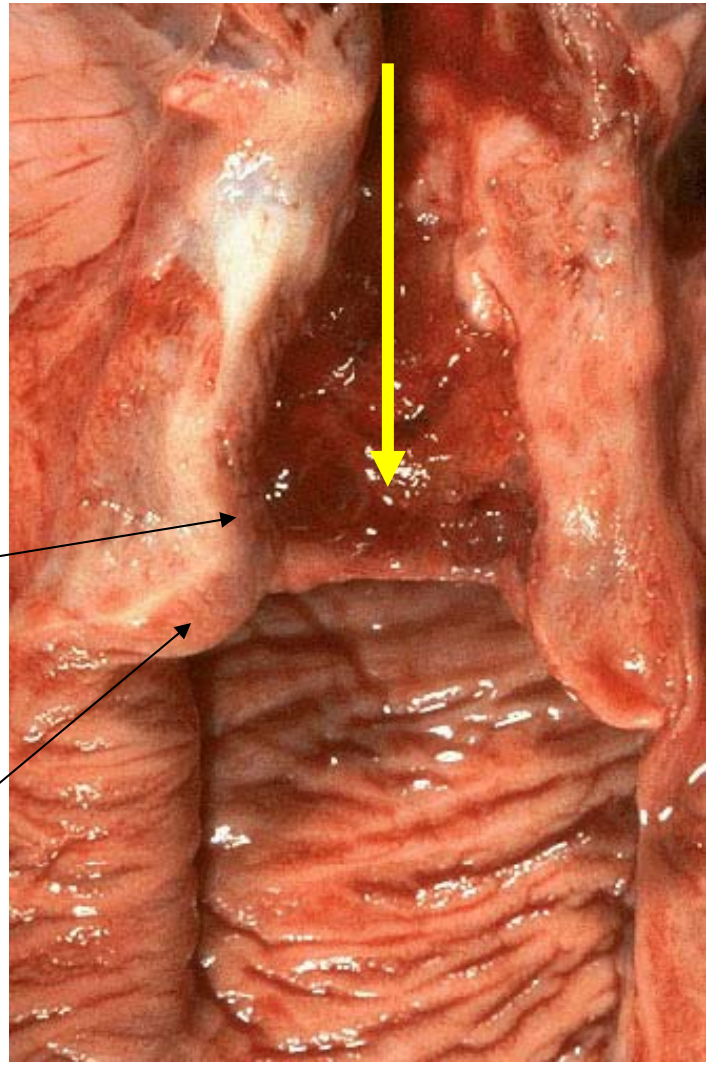

Tumori della cervice uterina

- **Carcinoma squamoso e suoi precursori (giunzione squamo-colonnare)**

- **Adenocarcinoma (endocervice) (raro)**

- **Tumori mesenchimali (rarissimi)**
  - **(es: rabdomiosarcoma botrioide)**

Carcinoma squamoso

- **Il carcinoma della cervice uterina negli ultimi 30 anni è nettamente diminuito grazie alla prevenzione = diagnosi precoce delle lesioni precancerose**

- **Le lesioni pre-cancerose vengono diagnosticate con il (test di Papanicolau Pap-test)**

Fattori di rischio

- **Età del primo rapporto sessuale < 16 anni**
- **Intervallo tra il menarca e l'inizio della vita sessuale < 1 anno**
- **No. di partners sessuali prima dei 20 anni > 4**

Fattori che diminuiscono il rischio

- **Pochi partners sessuali**
- **Uso di profilattici**
- **Partners circoncisi**

Human Papilloma Virus

- **Le lesioni precancerose e il cancro cervicale sono correlate all'infezione da HPV**
- **Questa si contrae piu' facilmente da adolescenti**
- **Partners multipli = maggiore esposizione**

Huma Papilloma Virus

- **Ceppi 16, 18 (integrazione del virus e blocco di p53) = lesioni ad alto rischio**

- **Ceppi 6 e 11 (infezione episomica) = lesioni a basso rischio**

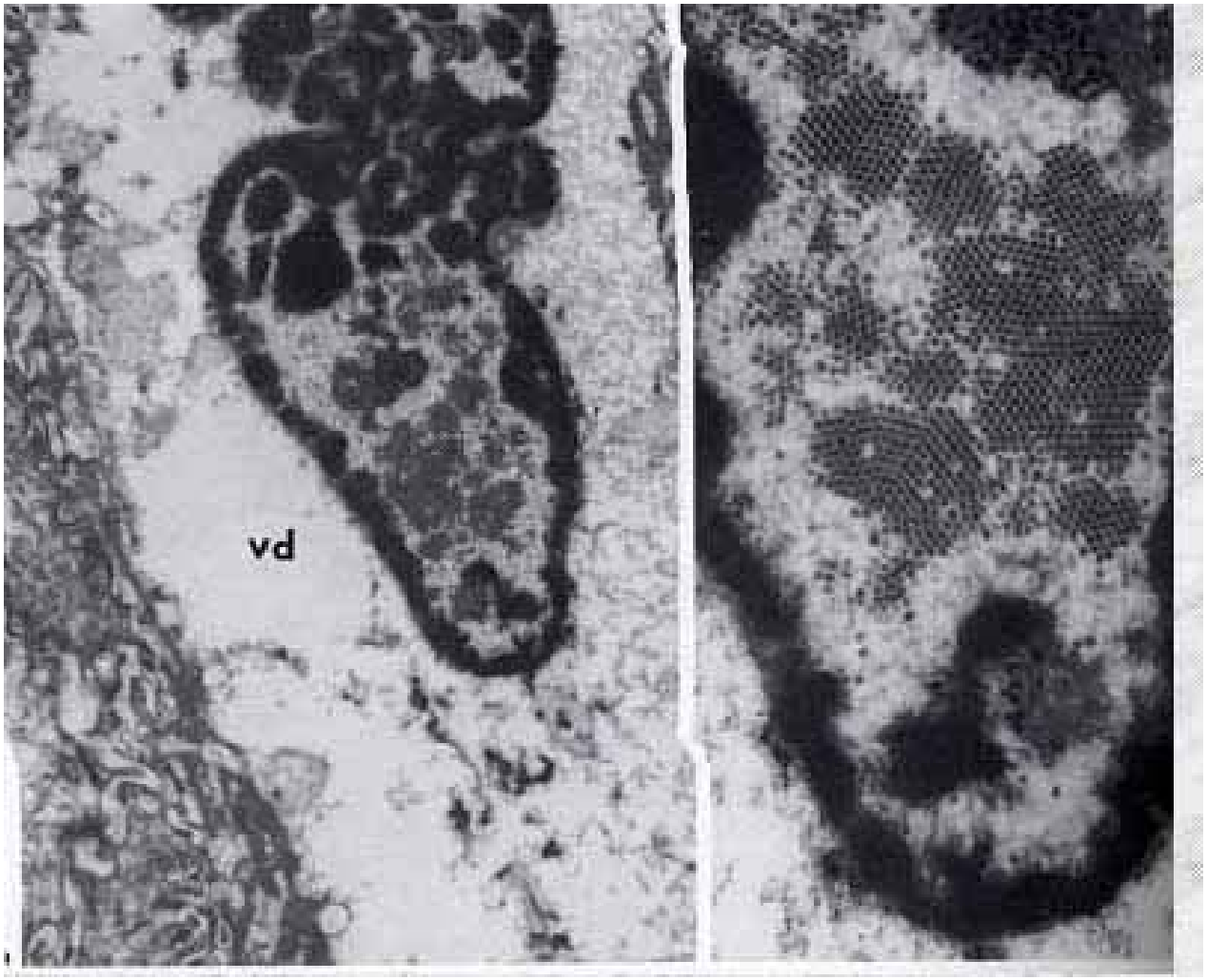

HPV

HPV = coilocitosi

- **Alterazioni rapporto nucleo-citoplasma**
- **Binucleazione**
- **Alone perinucleare**

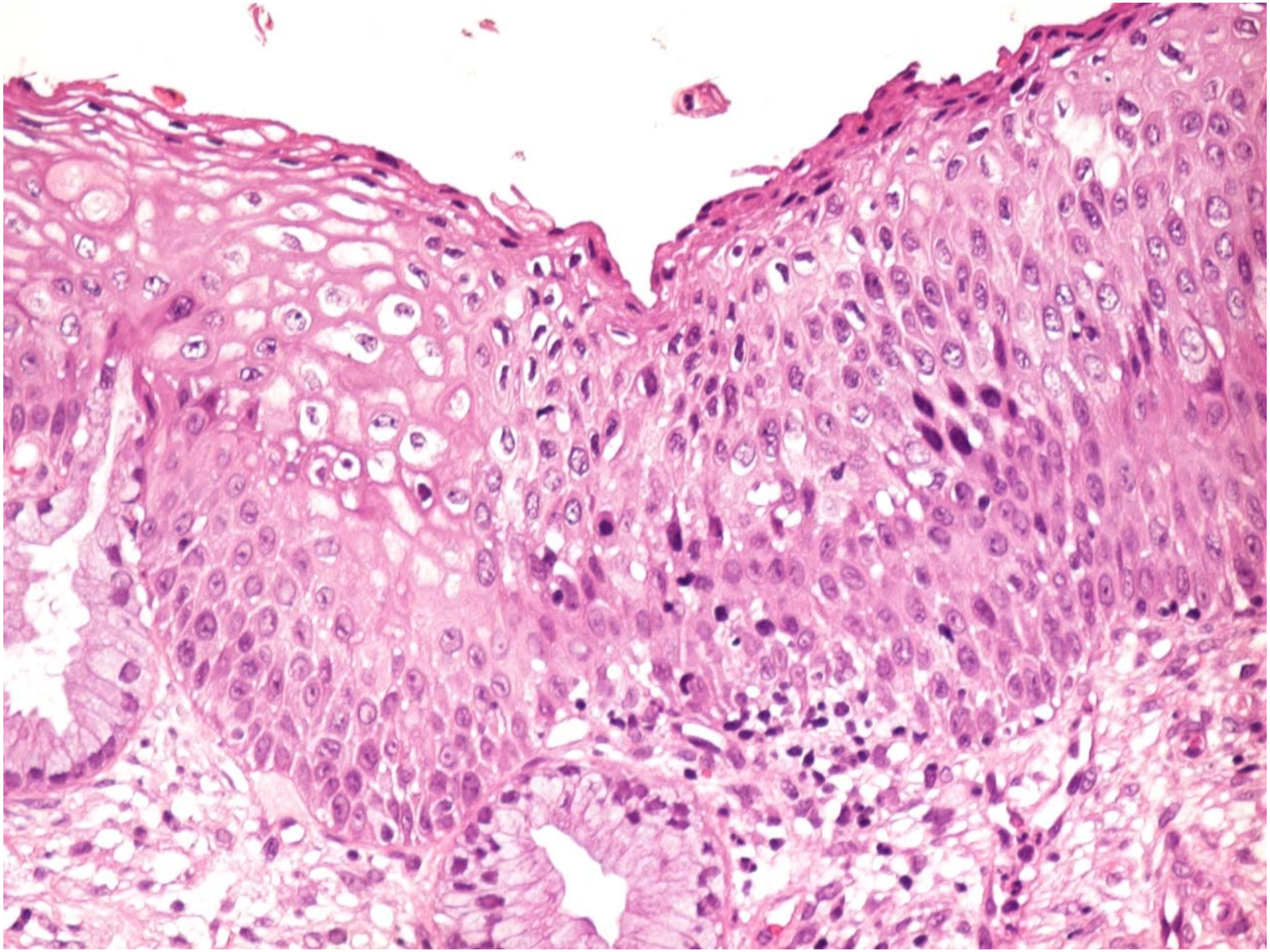

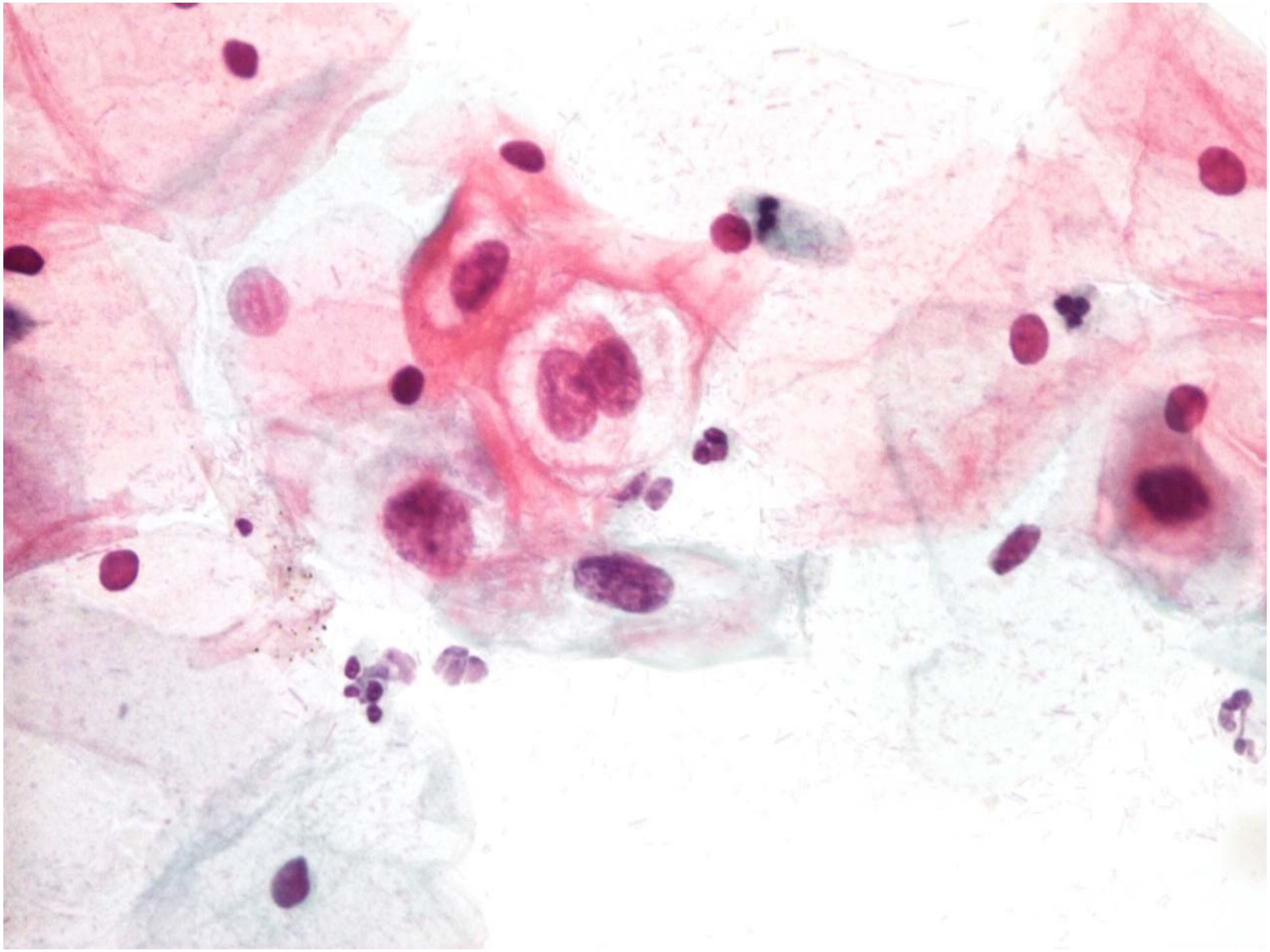

- **Ceppi basso rischio**
  condiloma
- **Ceppi alto rischio**
  displasia

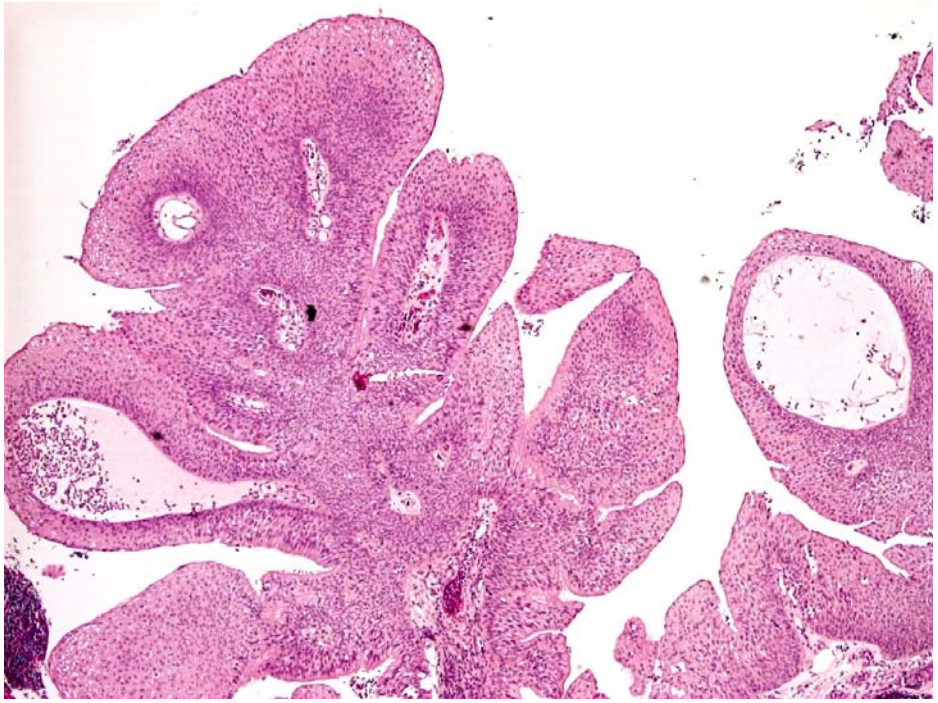

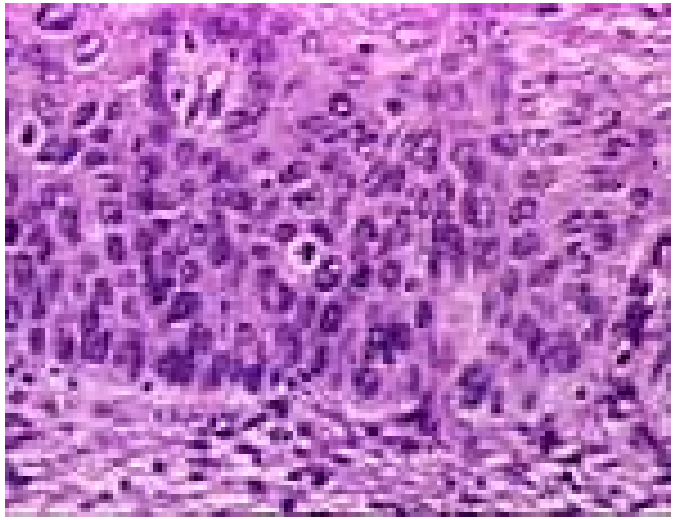

Test di Papanicolau (Pap test)

- **Consiste nella raccolta delle cellule che sfaldano nel muco cervicale**
- **Il muco, contenente le cellule, viene “strisciato” su un vetrino**
- **Le cellule vengono colorate con la colorazione PAP**
- **Si esaminano le cellule al microscopio per trovare i primi segni di lesione pre-cancerosa**

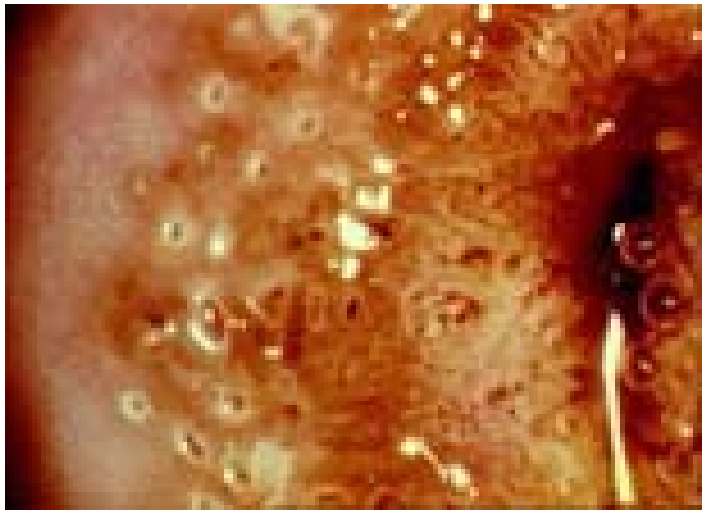

colposcopia

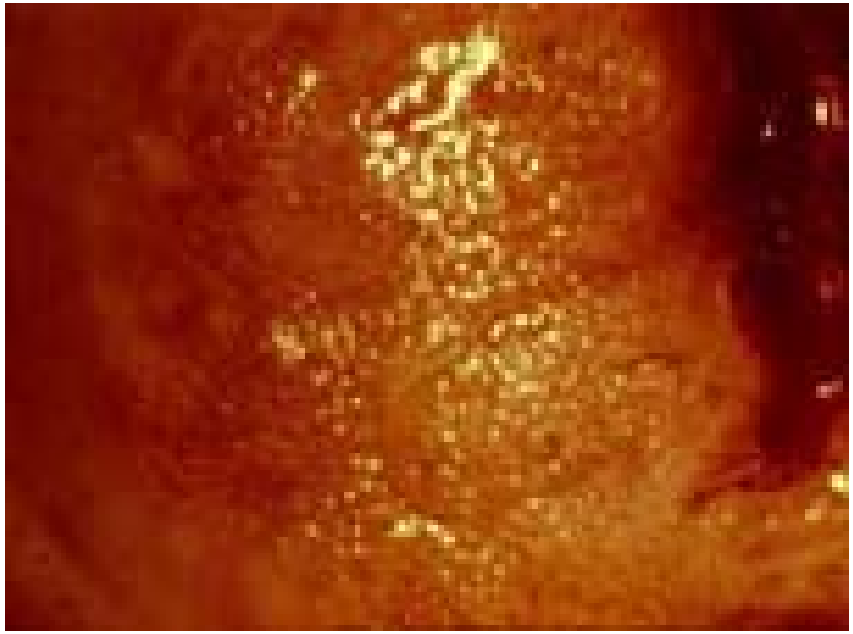

Lesioni precancerose del carcinoma squamoso cervicale

Neoplasia intraepiteliale cervicale (CIN):

Processo displastico ancora confinato entro la membrana basale (intraepiteliale) che precede il carcinoma invasivo

(CIN 1-2-3)

HPV puo' infettare l'epitelio squamoso di tutto il tratto genitale con effetti analoghi

- **Vulva** — **VIN = Neoplasia Vulvare Intraepiteliale**
- **Vagina** — **VAIN = Neoplasia Vaginale Intraepiteliale**
- **Ano** — **AIN = Neoplasia Anale Intraepiteliale**

Neoplasia intraepiteliale cervicale (CIN):

- **Età: 25-30 anni**
- **Circa 20 anni più giovani delle donne con carcinoma squamoso invasivo**
- **Associata a HPV**

Neoplasia intraepiteliale cervicale (CIN):

- **Maturazione anomala**
  - a) **perdita della polarità**
  - b) **disorganizzazione cellulare**
- **Mitosi (forme atipiche)**
- **Atipia nucleare**
- **Coilocitosi**

Lesioni squamose intraepiteliali (SIL) (Bethesda system)

- **CIN 1 corrisponde SIL 1 (basso grado)**
- **CIN 2-3 corrisponde SIL 2 (alto grado)**

CIN 1

- La proliferazione è confinata al terzo inferiore dell’epitelio
- Coilocitosi negli strati più alti con minima proliferazione nello strato basale
- Atipia nucleare associata all’infezione virale attiva

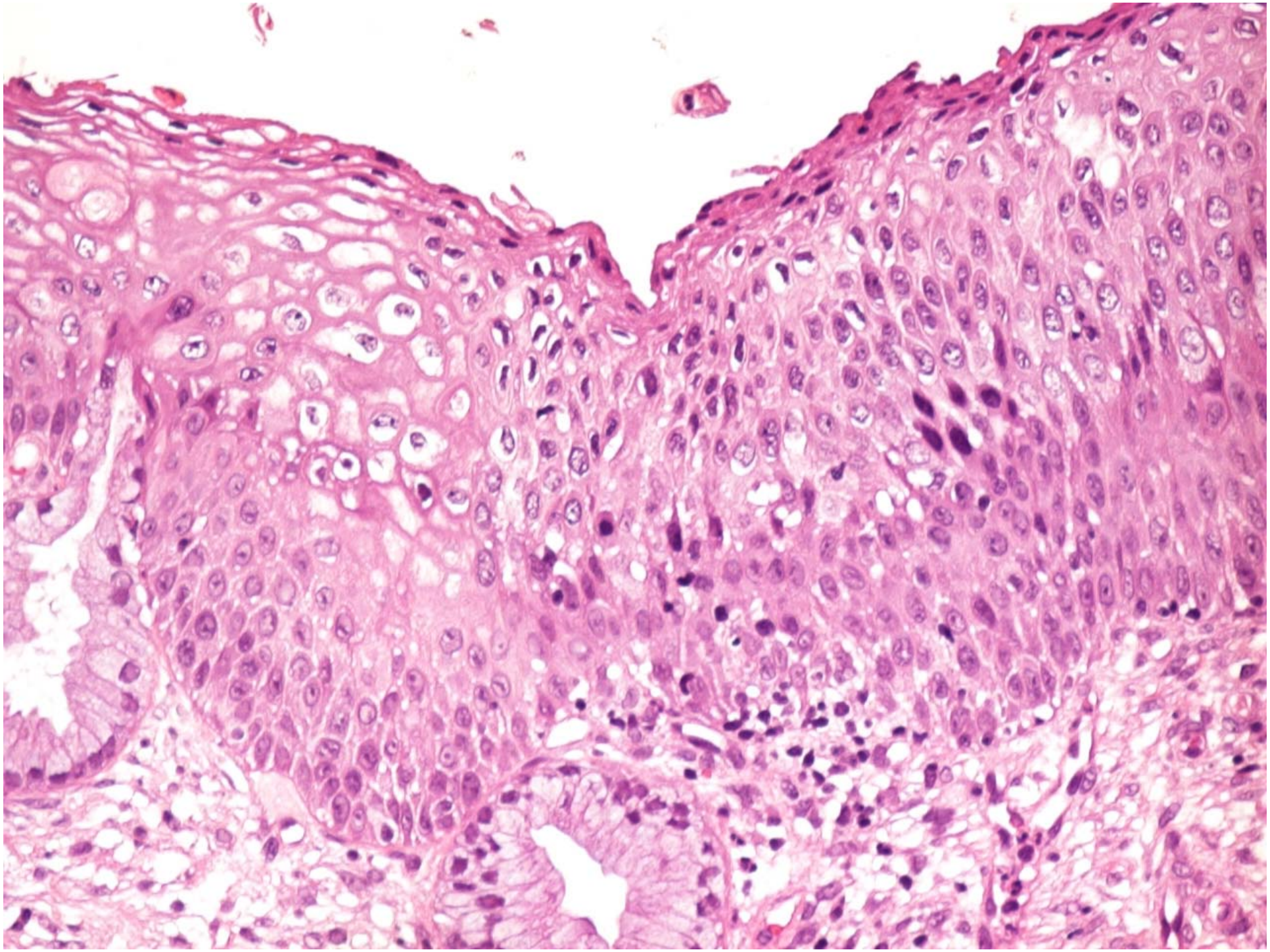

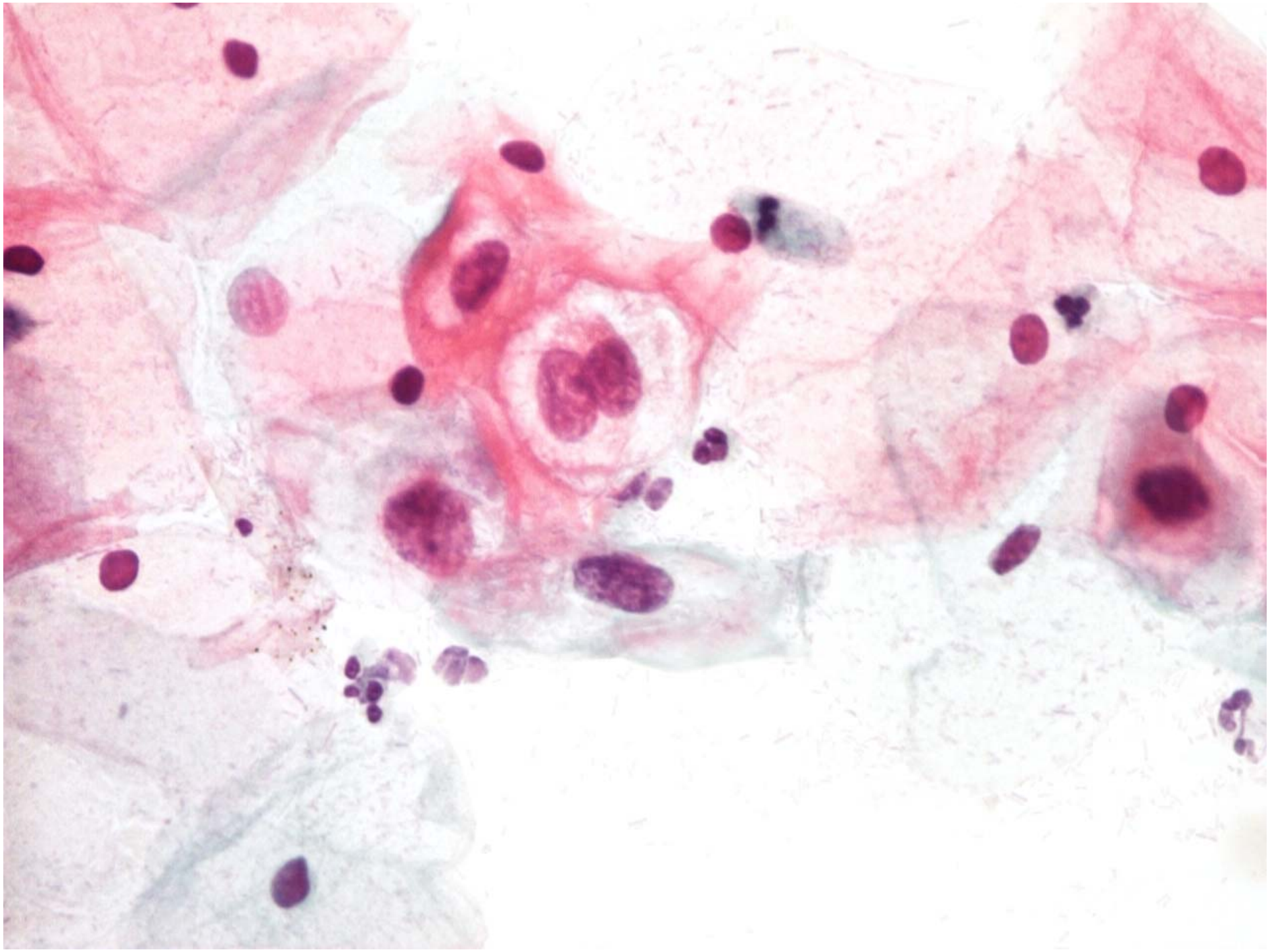

CIN di alto grado

- **Proliferazione delle cellule parabasali atipiche interessa i metà dello spessore dell'epitelio (CIN 2)**
- **CIN 3 Se interessa più dei 2/3**
- **Attività mitotica (forme atipiche)**
- **Coilocitosi può essere presente**

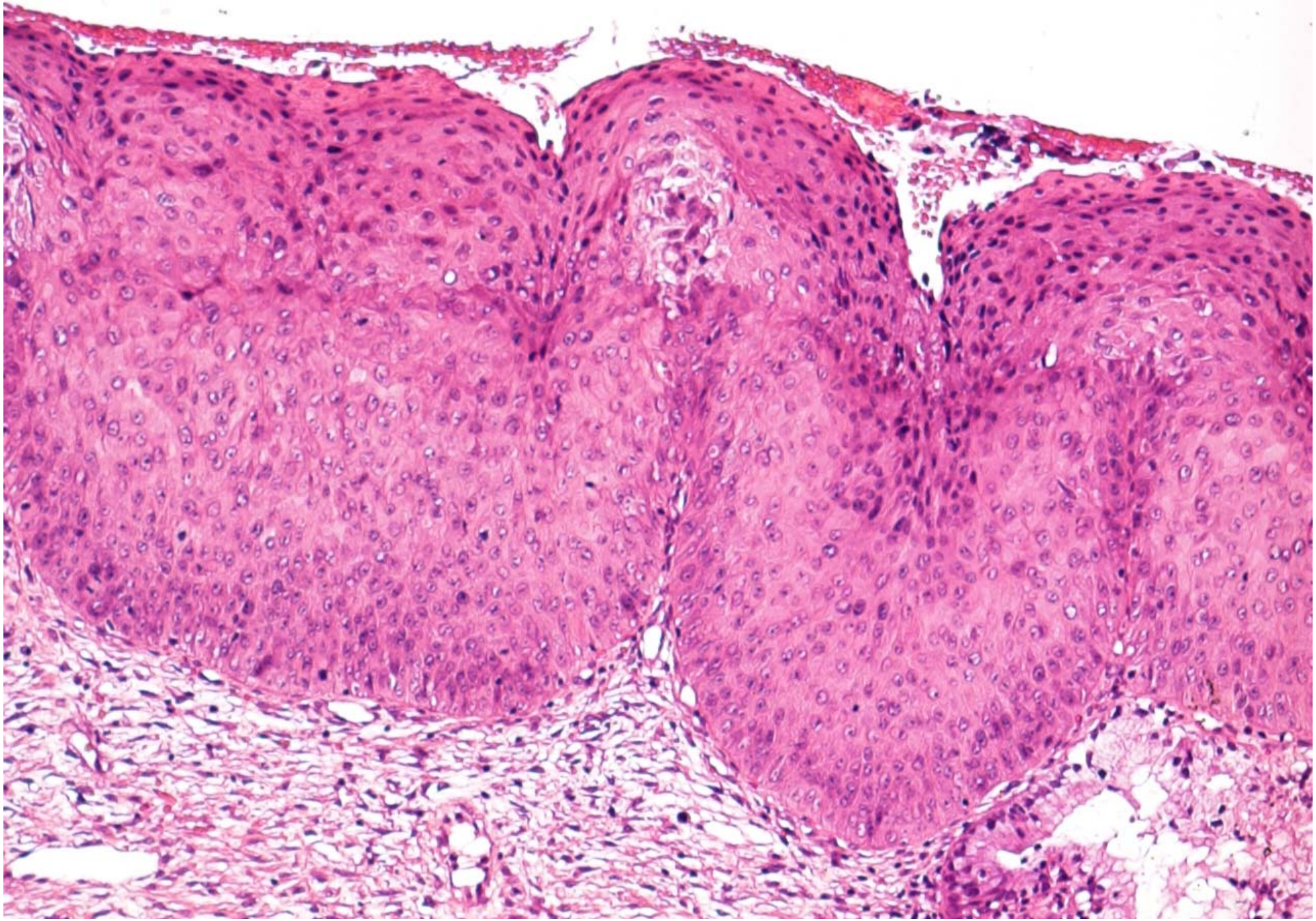

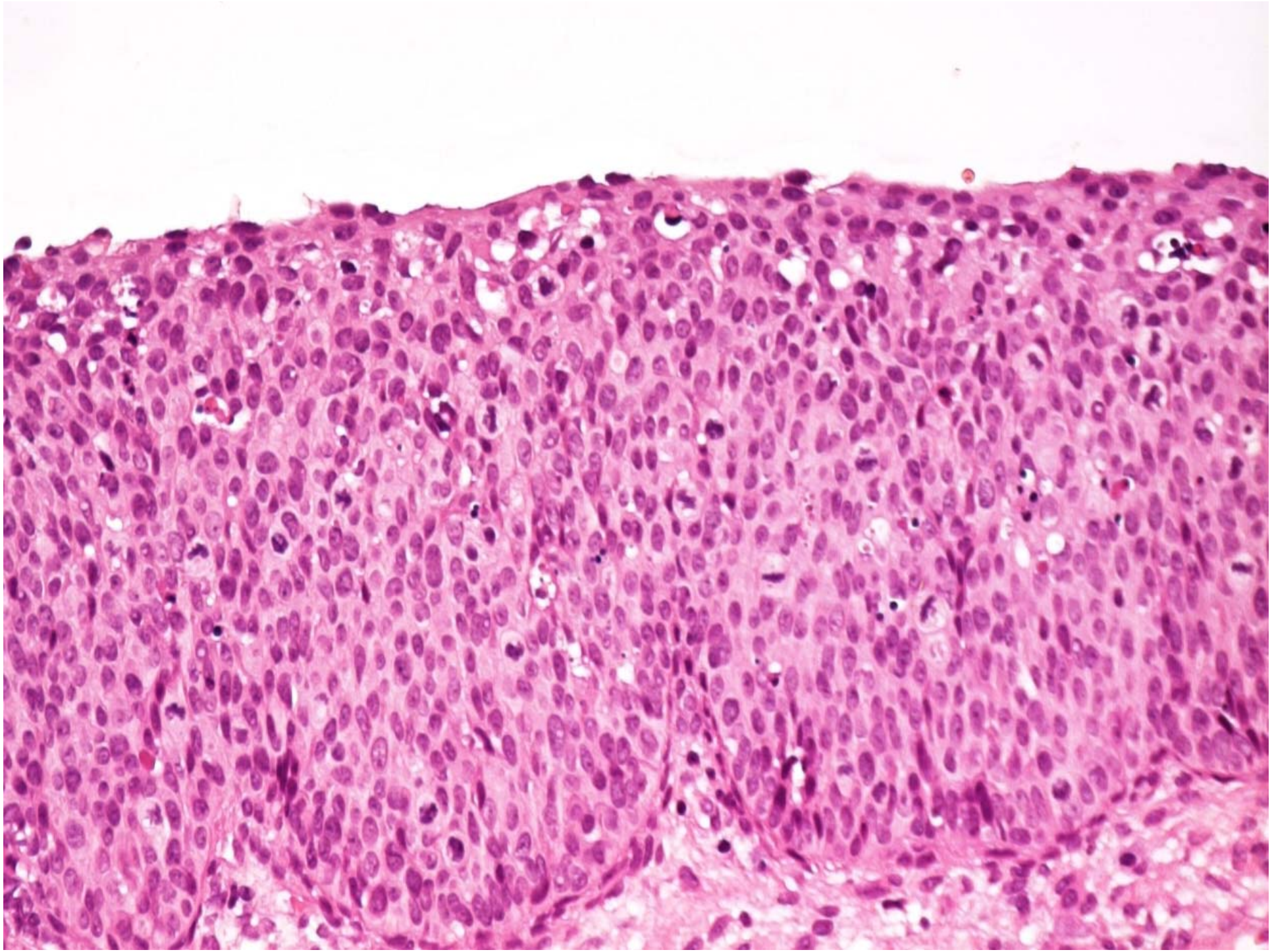

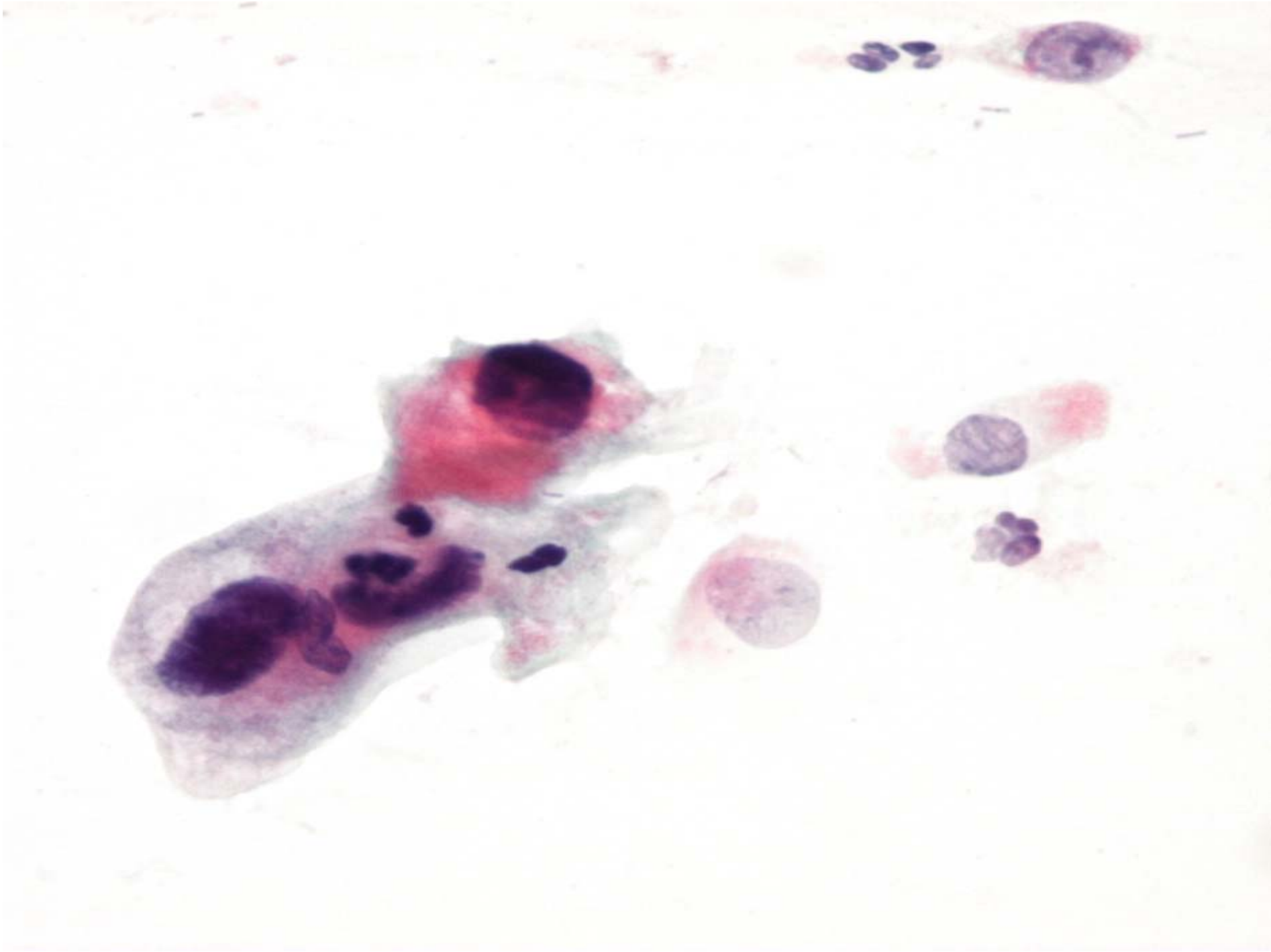

SIL 2

- Citoplasma cianofilo ed eosinofilo
- Nuclei ingranditi, irregolari
- Cromatina irregolare
- Nucleoli non evidenti
- Alterato rapporto N/C

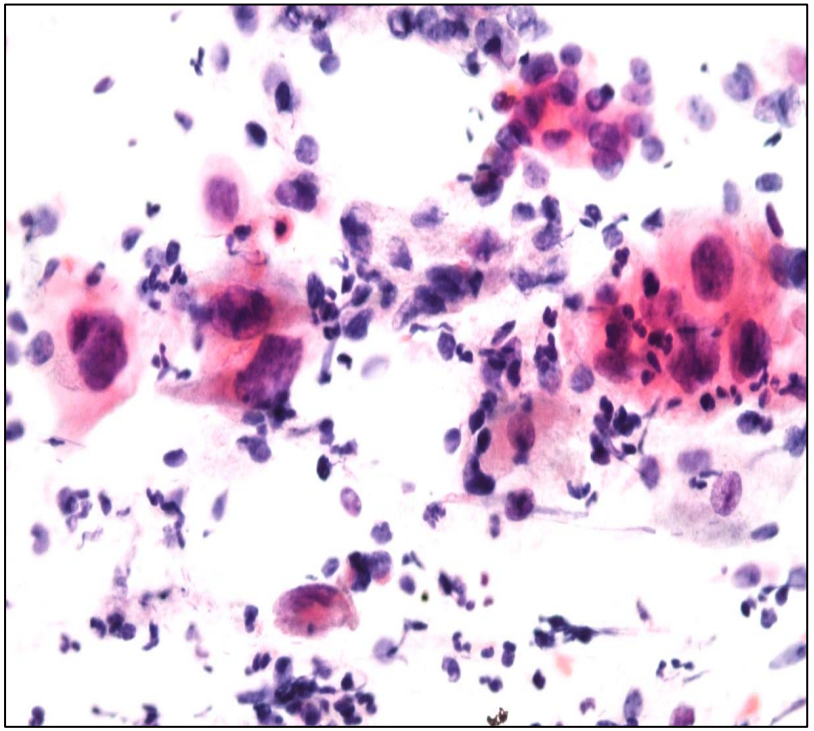

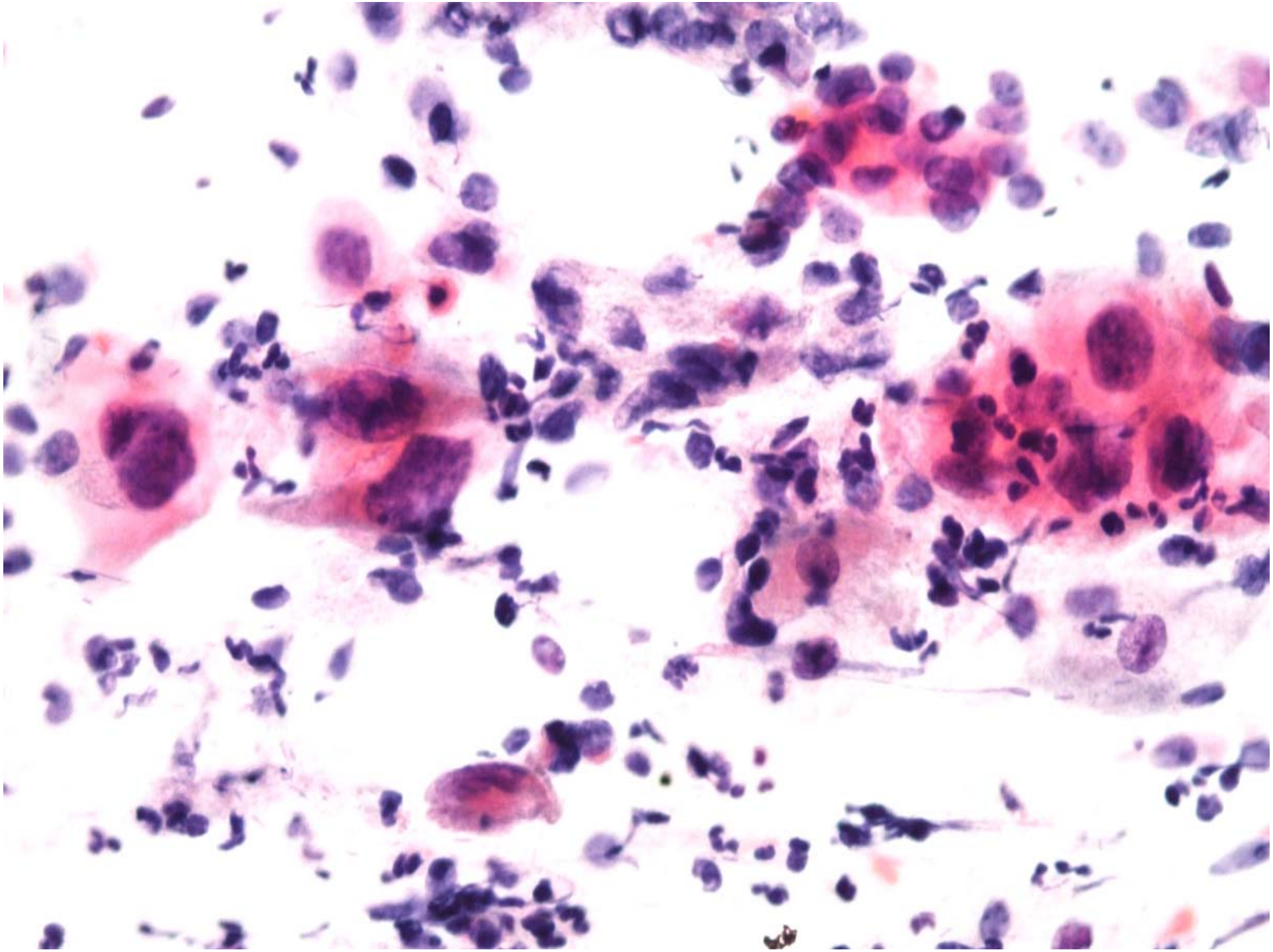

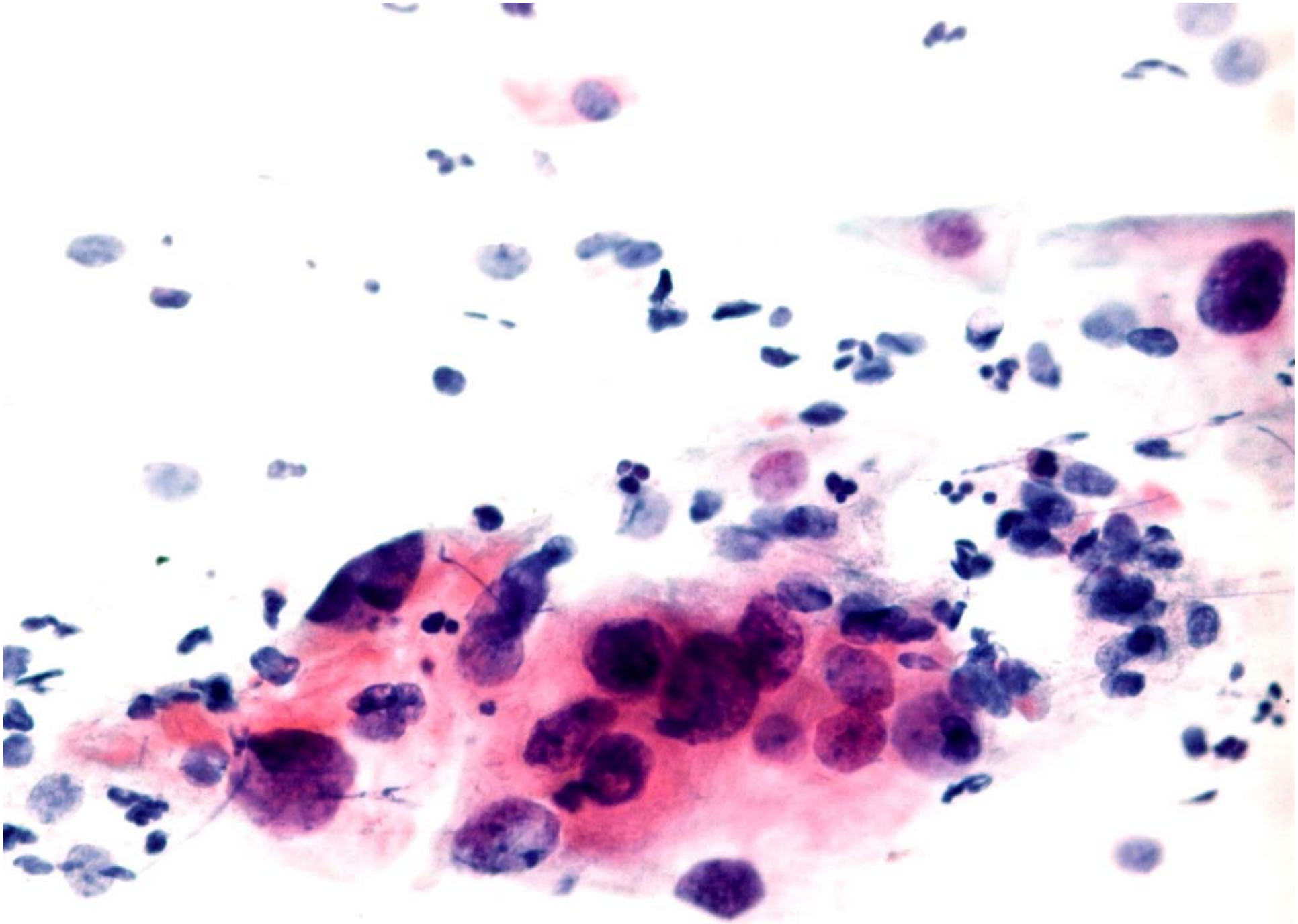

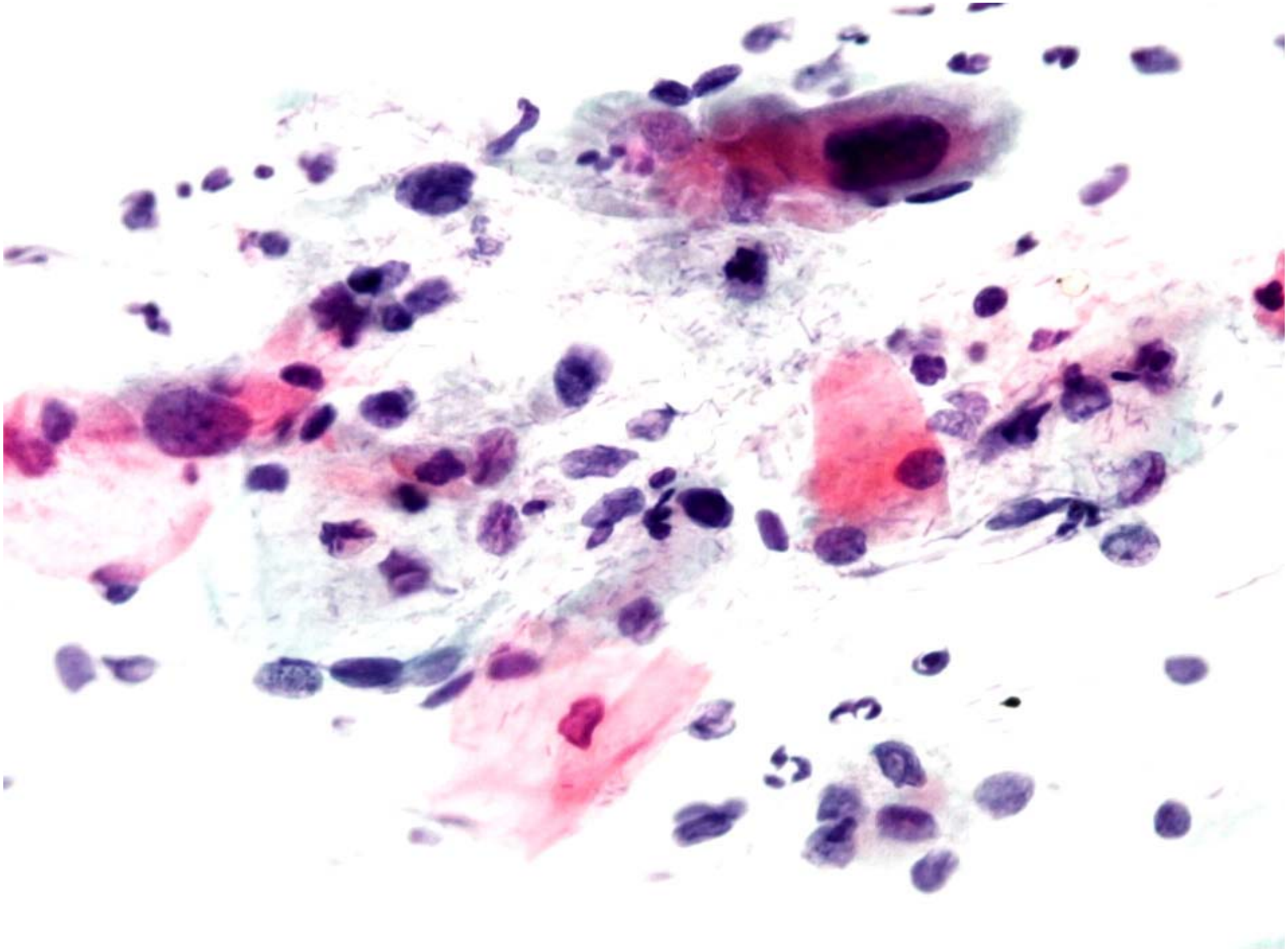

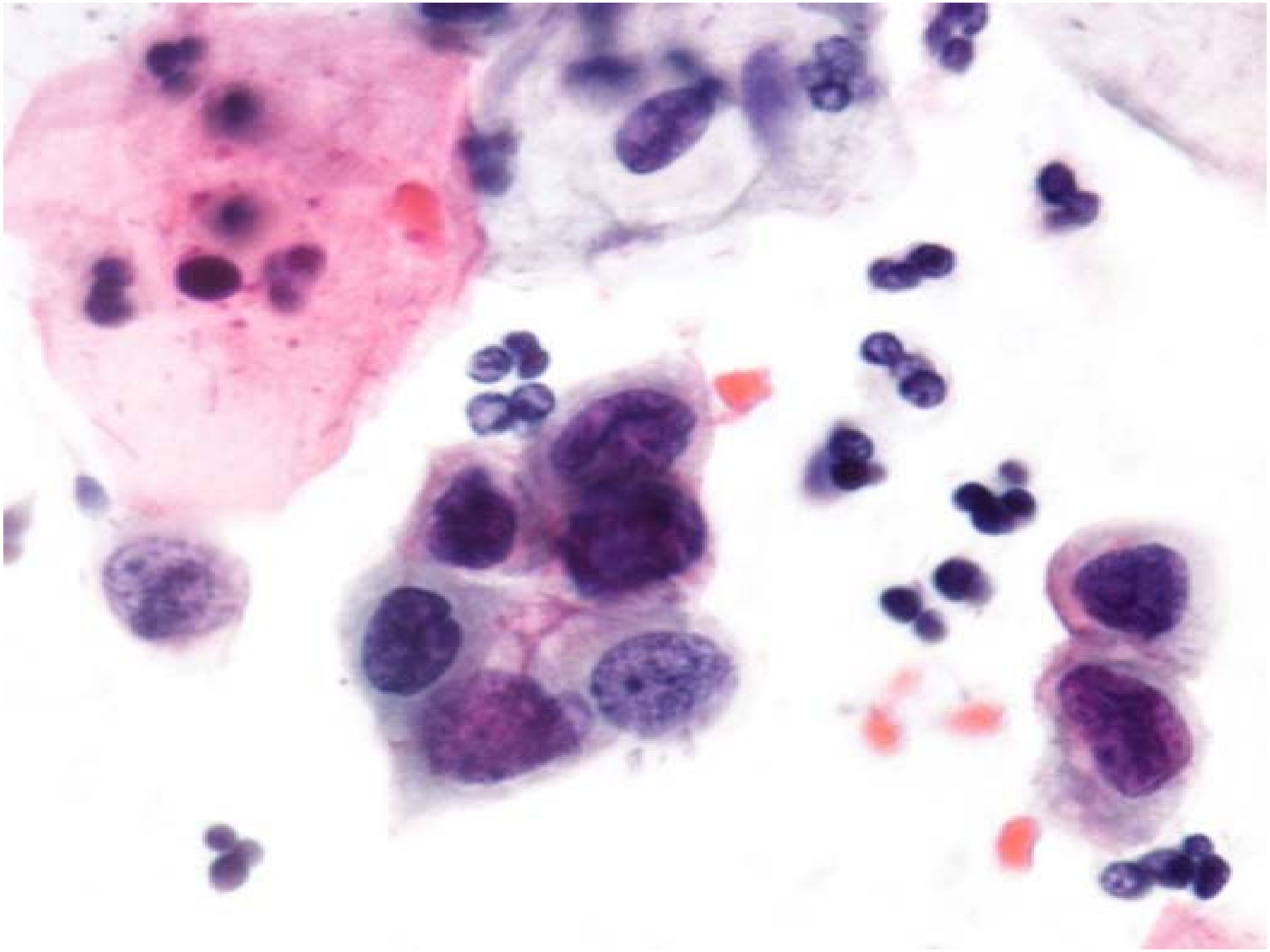

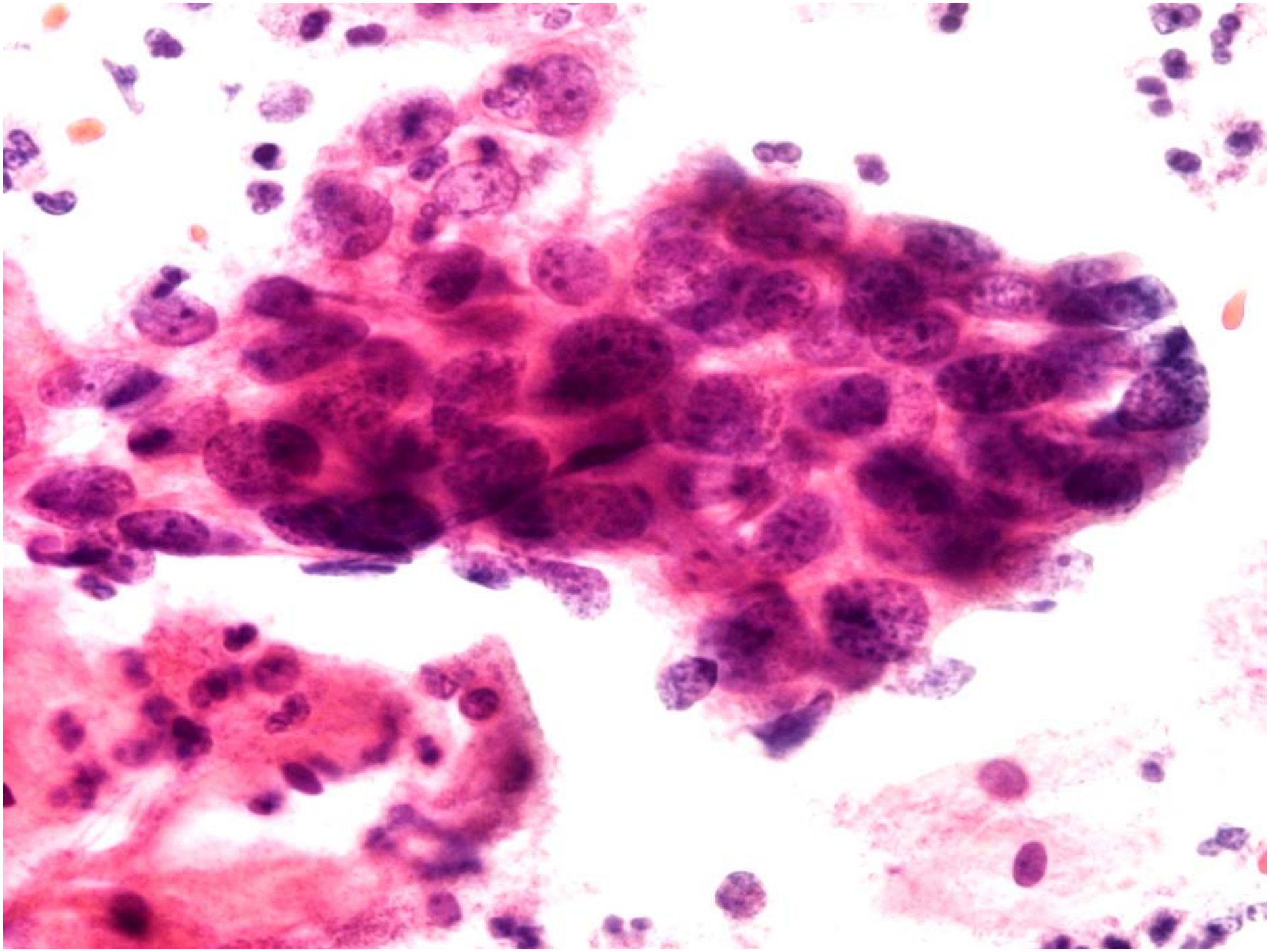

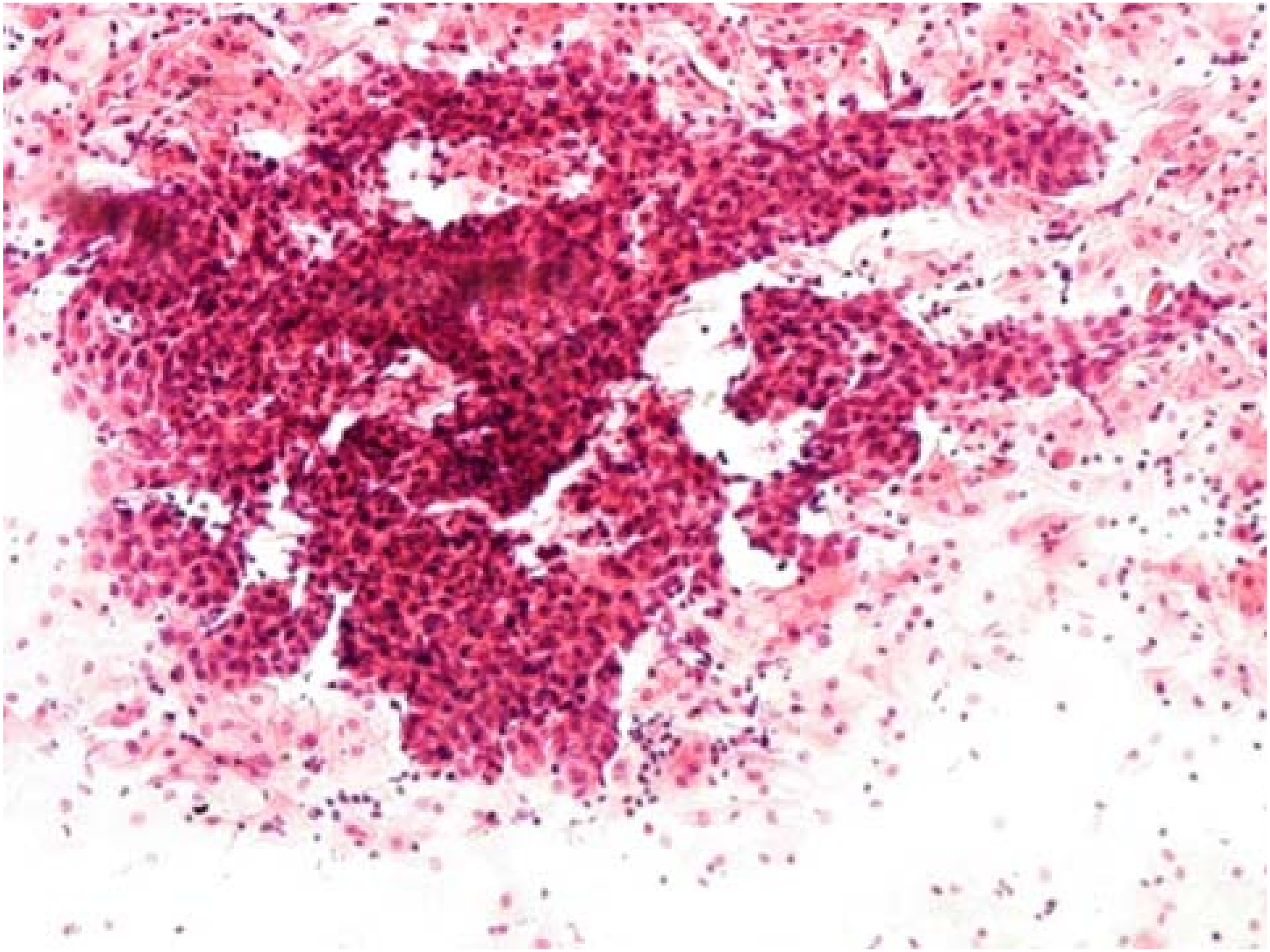

ASCUS

Atypical Squamous Cells of Unknown Significance:

Sono presenti atipie che non si riescono a ben interpretare: occorre ripetere l'esame o fare una biopsia

- **Flogosi**
- **Riepitelizzazione**
- **altro**

Carcinoma squamoso infiltrante

- **La neoplasia ha superato la membrana basale e invaso lo stroma sottoepiteliale**
- **Ha capacità di dare metastasi**
- **Pap test: atipie marcate, necrosi, emorragia**

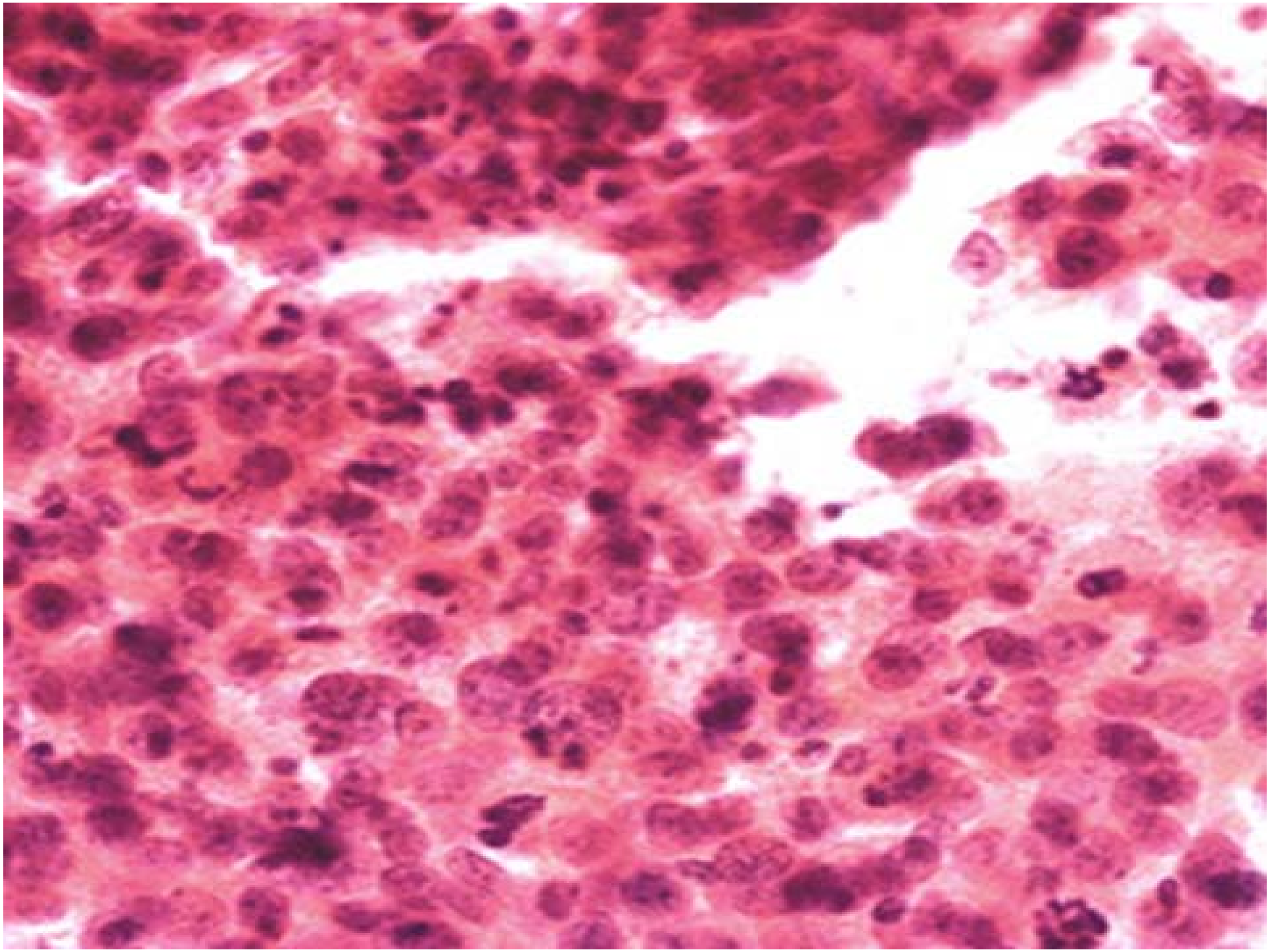

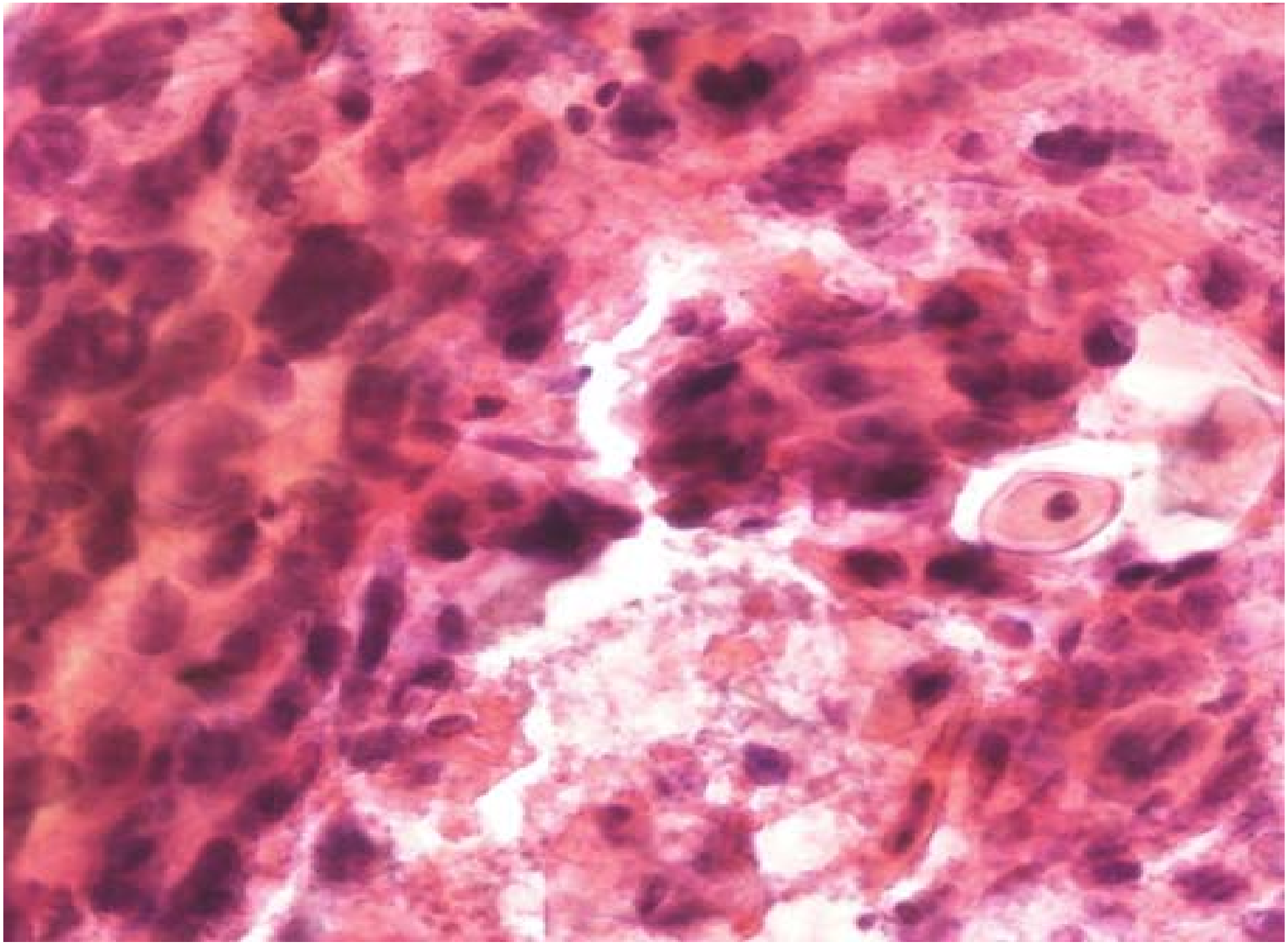

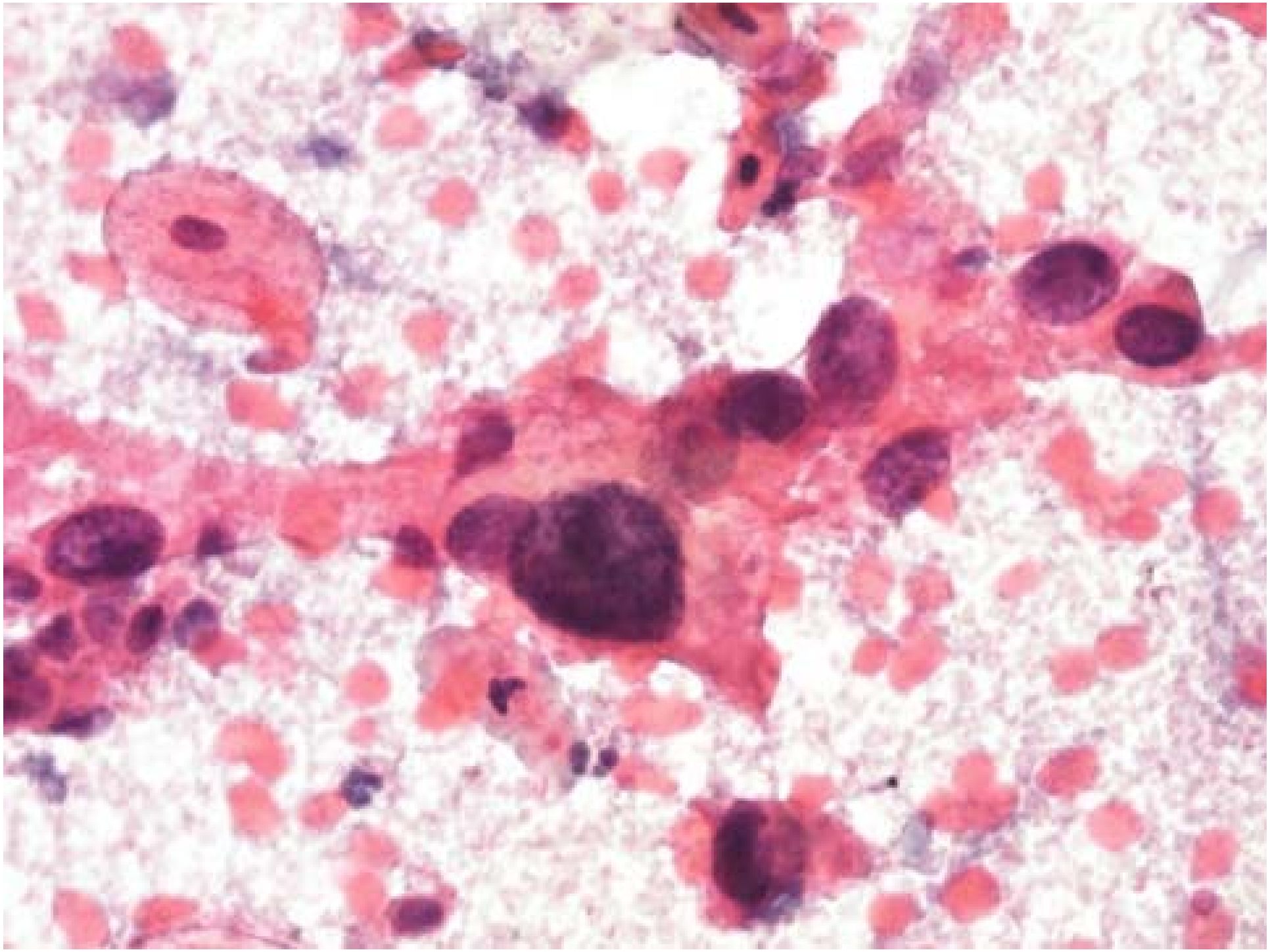

Ca cervicale invasivo

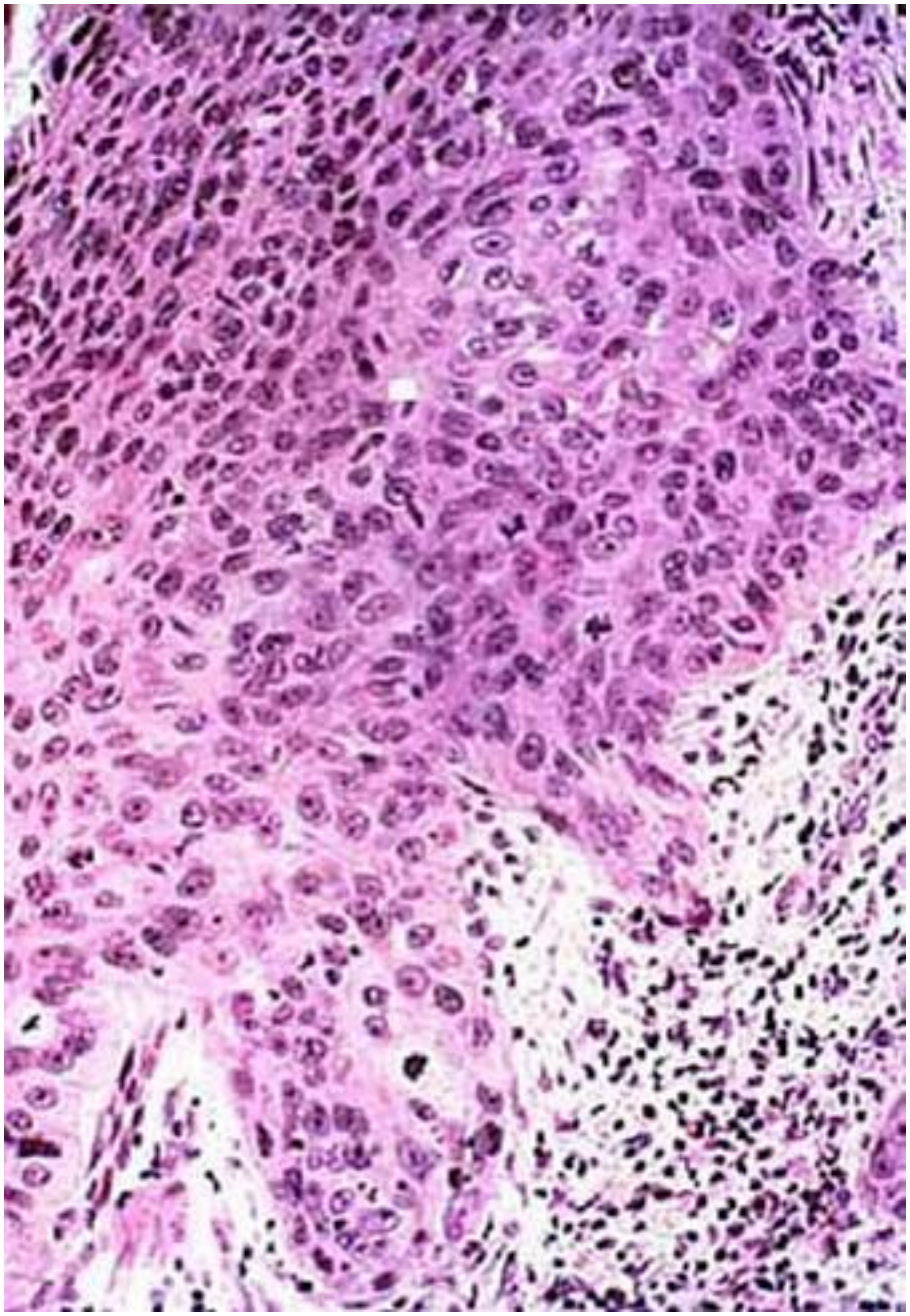

Carcinoma squamoso

(sopravvivenza a 5 anni)

- **Stadio 0:** **“in situ”**
- **Stadio I:** **limitato alla cervice (90%)**
  - **Ia:** **profondità invasione <di 5 mm**
    estensione orizzontale < 7 mm
  - **Ib:** **dimensioni superiori a Ia**
- **Stadio II:** **estesi alla vagina, ma non alla parete pelvica (75%)**
- **Stadio III:** **esteso alla pelvi o al terzo inf. Vagina (35%)**
- **Stadio IV:** **esteso a organi vicini (retto, vescica) (10%)**