L’Artroscopia della Caviglia e le Lesioni Tendinee della Tibio-Tarsica

www.fisiokinesiterapia.biz

Artroscopia della caviglia

È una tecnica ben standardizzata da utilizzare sia a scopo diagnostico sia per il trattamento di diverse patologie.

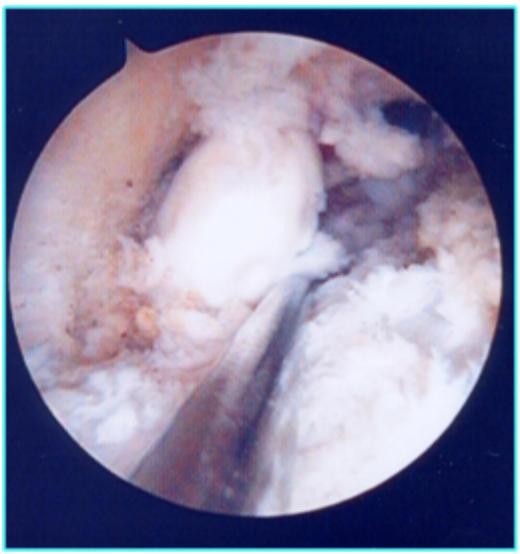

- **1956 Watanabe**: Artroscopia Diagnostica Ginocchio
- **1962 Watanabe**: Prima Meniscectomia Artroscopica
- **1972 Watanabe**: 28 Artroscopie di Caviglia

VIE DI ACCESSO

ANTERIORI

POSTERIORI

VIA DI ACCESSO

ANTERO-MEDIALE

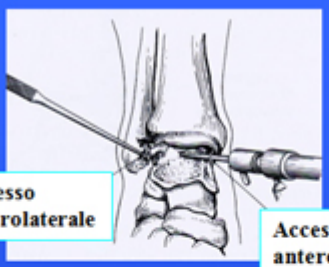

VIA DI ACCESSO

ANTERO-LATERALE

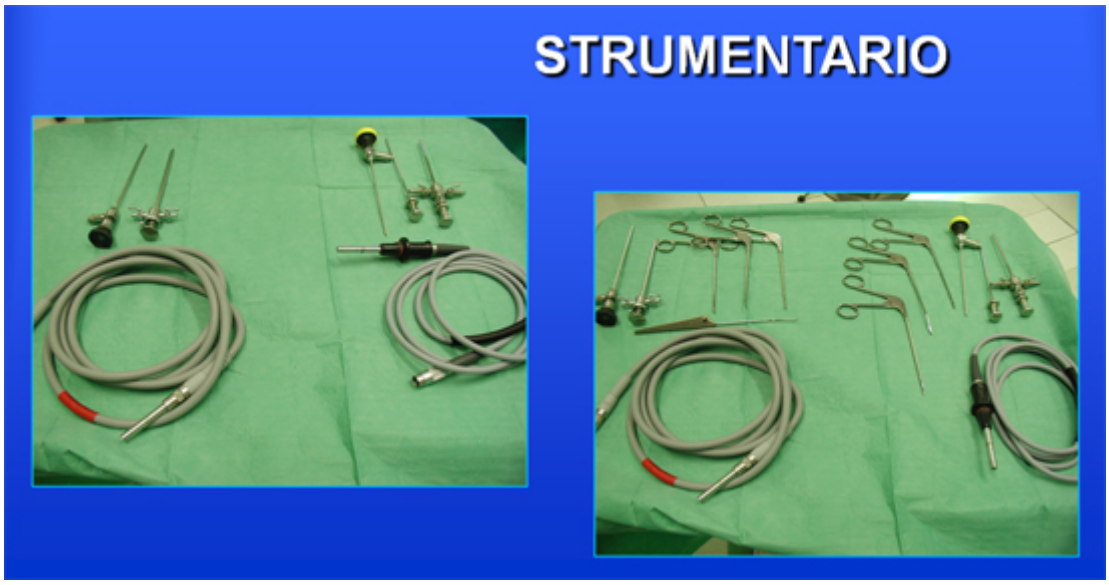

Distrazione Articolare
È necessaria per permettere l'esplorazione dell'articolazione senza danneggiare le superfici articolari. Può essere:

- **Invasiva**
- **Non invasiva**

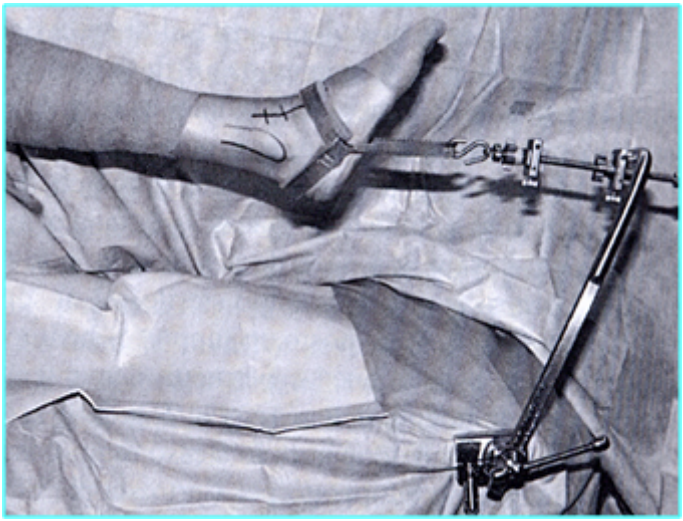

Indicazioni

- Sindrome da impingement della tibio-tarsica
- Corpi Mobili Articolari

Sindrome da Impingement Fibroso

- Compartimento Antero Laterale
- Traumi ripetitivi in flessione e inversione
- Wolin (1950): 9 pazienti con dolore cronico anteriore e tumefazione del margine antero-laterale della caviglia dopo settimane o mesi da un trauma distorsivo; all'intervento rilevò presenza di "lesione meniscoide".
- Mcginty (1982): la lesione meniscoide è la conseguenza di una lesione legamentosa laterale in cui il moncone del legamento danneggiato rimane interposto tra il malleolo laterale e l'astragalo.
- Dolore Cronico Laterale
- Caviglia cronicamente instabile
- Dolore talvolta associato a sensazione di "scatto"
- RX standard tibio-tarsica
- RX sotto "stress"
- T.A.C. ad alta risoluzione

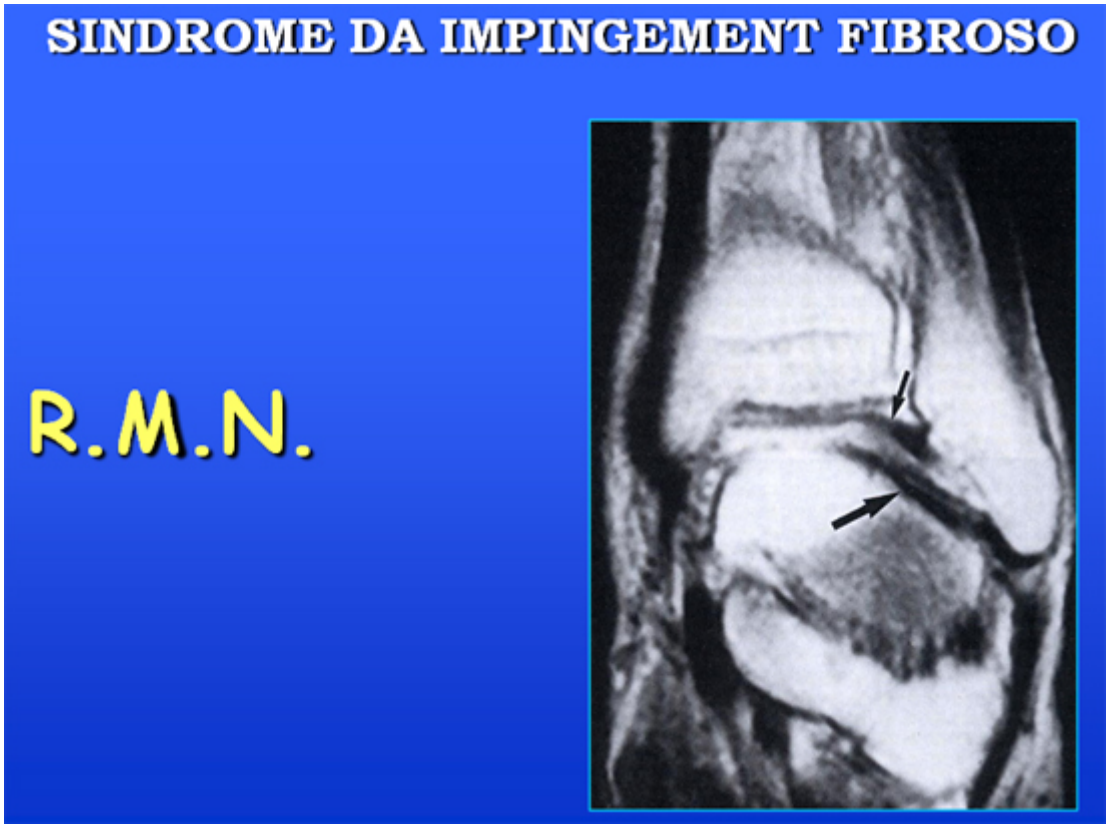

Dopo l'intervento si applica un bendaggio semirigido e si inizia rapidamente la rieducazione funzionale concedendo il carico dopo circa 2 settimane.

Sindrome da Impingement Osseo

- Osteofita Anteriore della Tibia
- Osteofita del Collo Astragalico

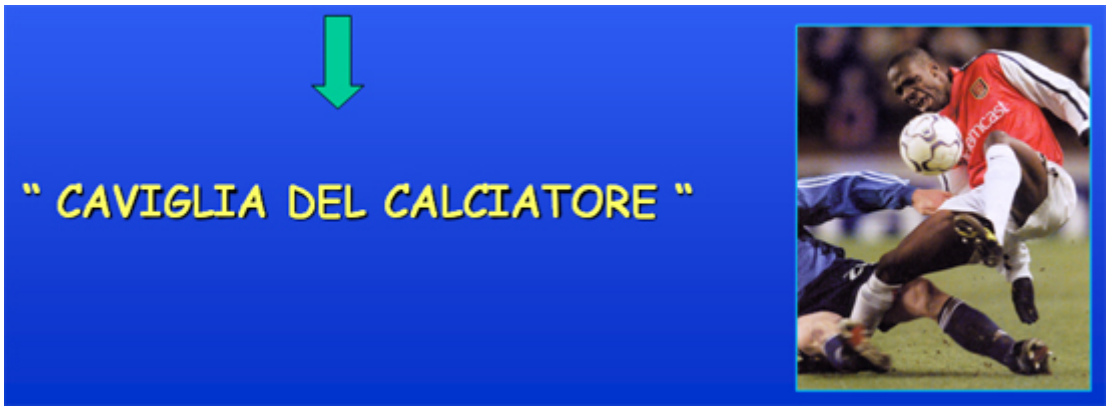

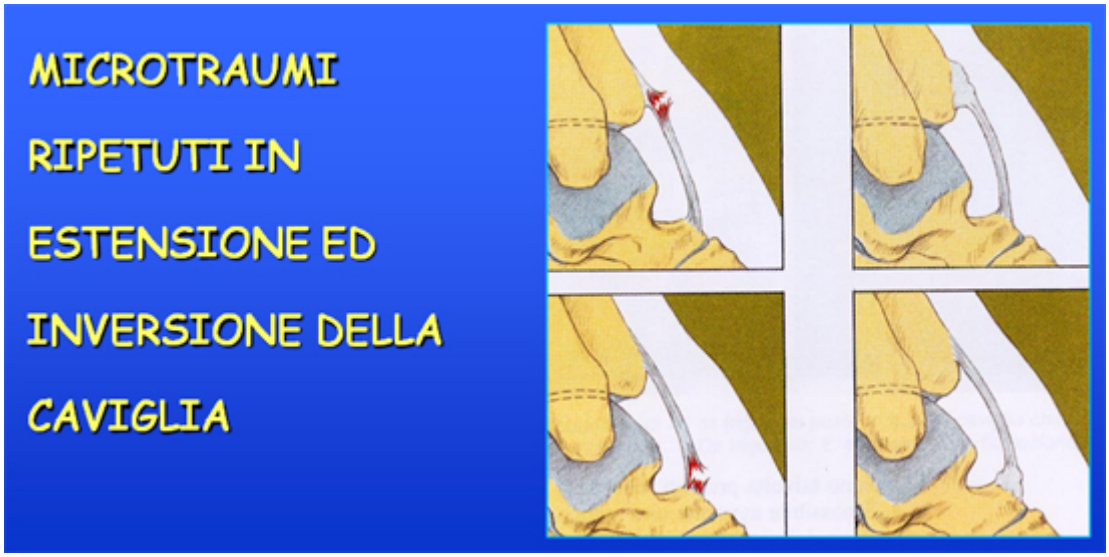

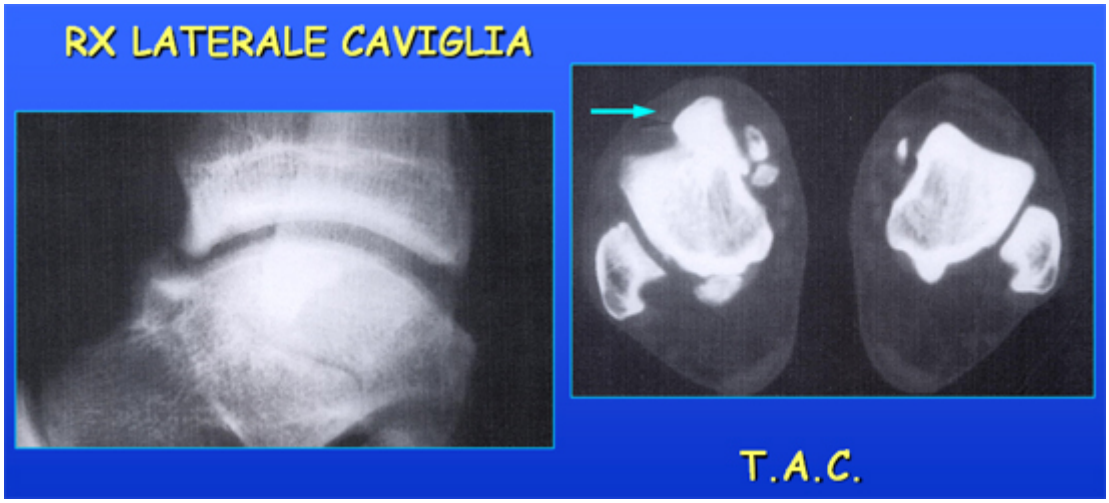

Artroscopia

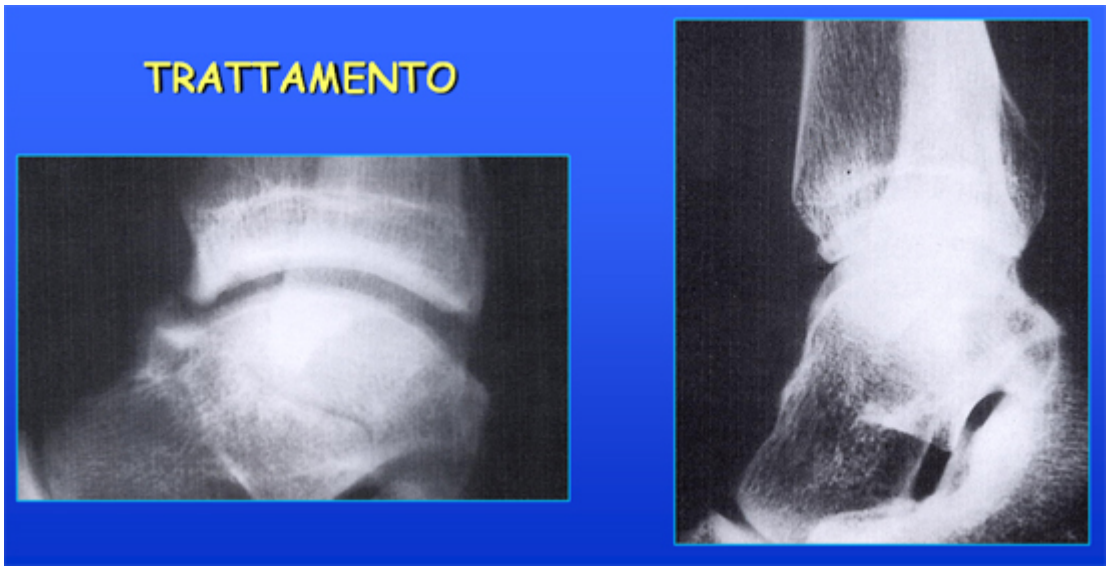

Il successivo trattamento riabilitativo è uguale a quello utilizzato nell'impingement fibroso, tranne i casi di de dell'estensione in cui è utile praticare la M.P.C. con kinetec dal 2°giorno dopo l'intervento.

Lesioni del compartimento posteriore della caviglia

Patologia troppo sottovalutata e che pone problemi diagnostici e terapeutici.

- Particolare disposizione anatomica
- Incompleta conoscenza delle cause del dolore
- Difficoltà nel formulare una diagnosi esatta
- Scarsa conoscenza della reale incidenza, specie negli atleti
- Sindrome da impingement posteriore
- Tendinite del flessore lungo dell'alluce

Conflitto tra il margine posteriore della tibia e l'Os Calcis

Sindrome Impingement Posteriore

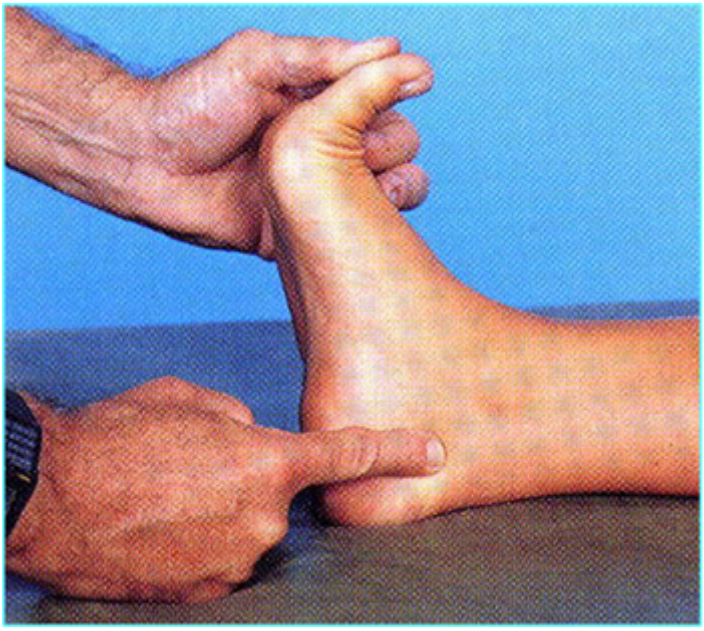

Dolore posteriore, evocato da un movimento rapido in flessione plantare forzata diretto o in modica supinazio
(plantar flexion test).

Hedrick e Mc Bryde (1994)

- Atleti praticanti la corsa
- Basket
- Tennis
- Calcio

Diagnostica per immagini

RX laterale della caviglia

T.A.C. 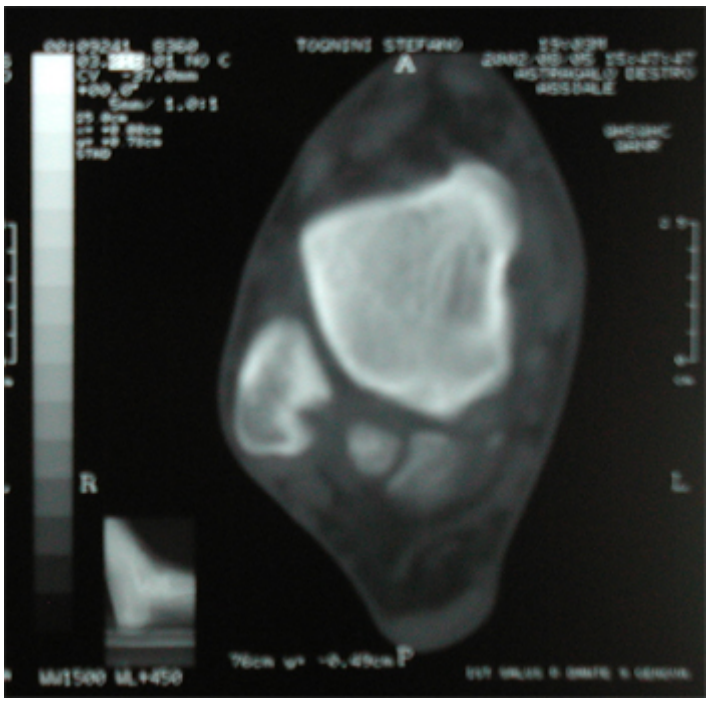
TOGNINI STEFANO
A
R
P
WW1500 WL+450

T.A.C. 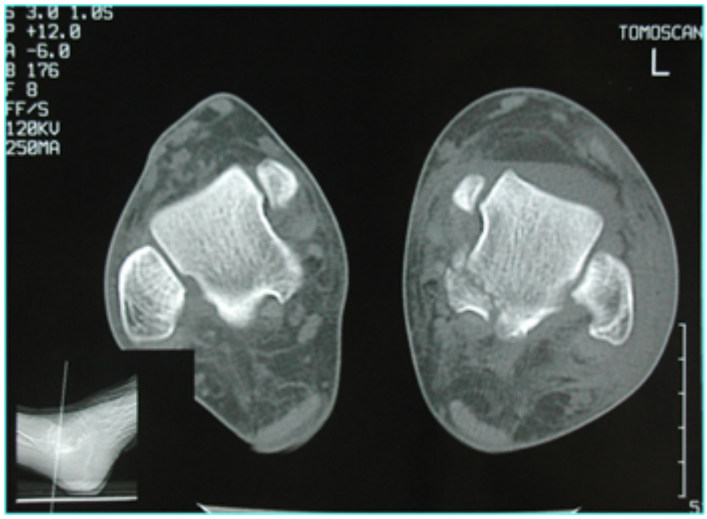
S 3.0 1.0S
P +12.0
A -6.0
B 176
F 8
FF/S
120KV
250MA
TOMOSCAN
L

R.M.N.

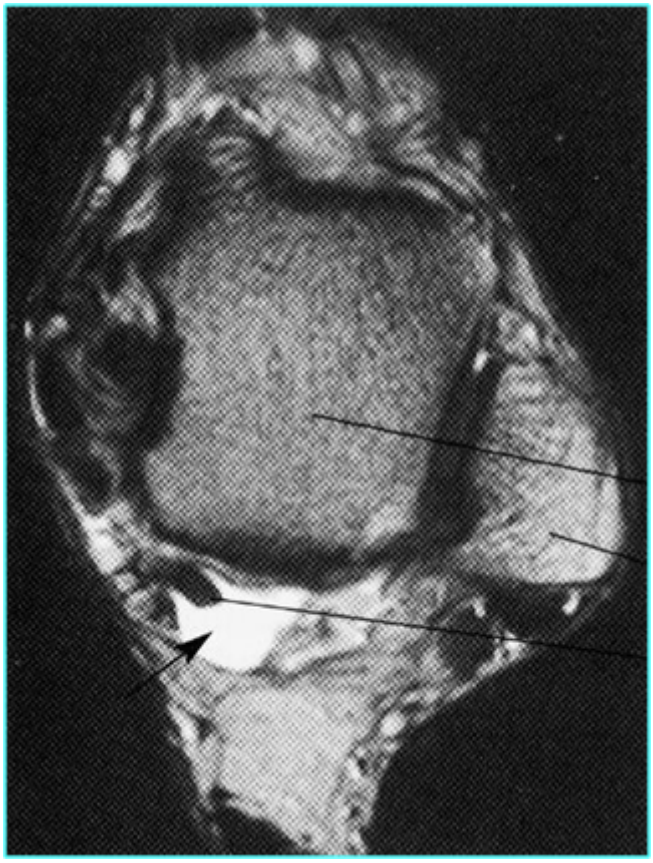

Trattamento conservativo

- Riposo
- Ghiaccio
- Terapia medica con fanS
- Terapia fisica
- Infiltrazioni

Trattamento chirurgico artrotomico

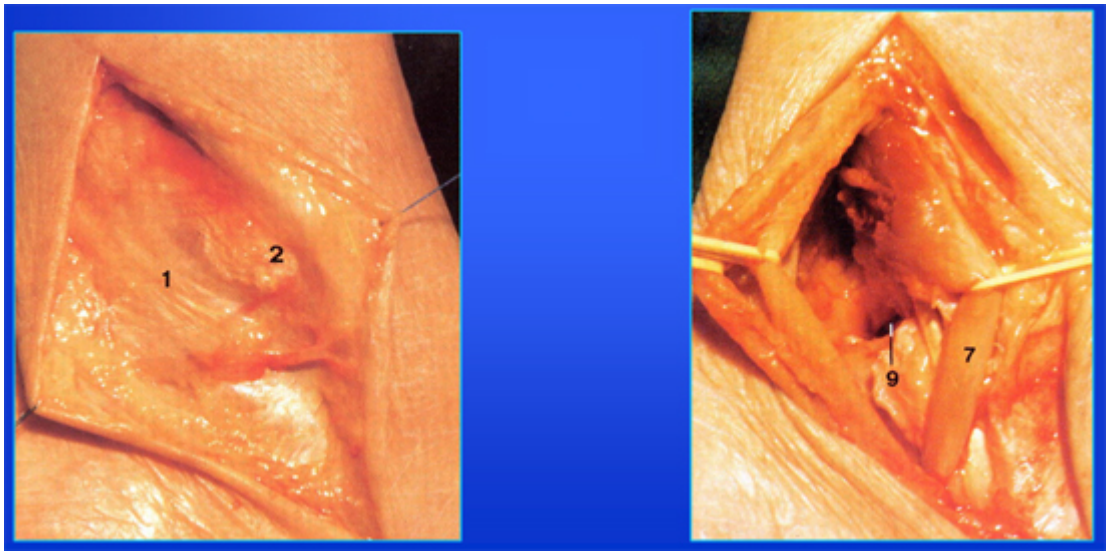

No artroscopia

- Tecnica Indaginosa
- Portale postero – mediale a diretto contatto con le strutture vascolo – nervose mediali
- Non consente una corretta tenolisi del flessore lungo dell'alluce

Lesioni tendinee della caviglia e del piede

- Lesioni del tendine del tibiale posteriore
- Lesioni del tendine del tibiale anteriore
- Lussazione dei tendini peroneali
- Rottura del tendine d'Achille

Lesione del Tendine del Tibiale Posteriore

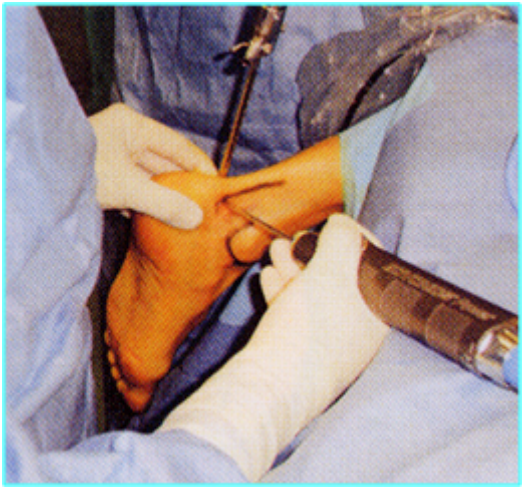

La sua azione di stabilizzatore mediale sottopone il tendine a grandi richieste funzionali sia nella deambulazio
sia durante la corsa.

Rottura sottocutanea del tibiale posteriore

Sport che comportano veloci cambi di direzione.
È solitamente secondaria a una combinazione tra alterazioni degenerative del tendine (tendinosi) e micro traur
ripetuti.

Quadro clinico

- Ematoma sottomalleolare interno
- Dolore retromalleolare interno
- Indebolimento adduzione contro resistenza
- Asimmetrica pronazione e deviazione in valgo del calcagno

Diagnostica per immagini

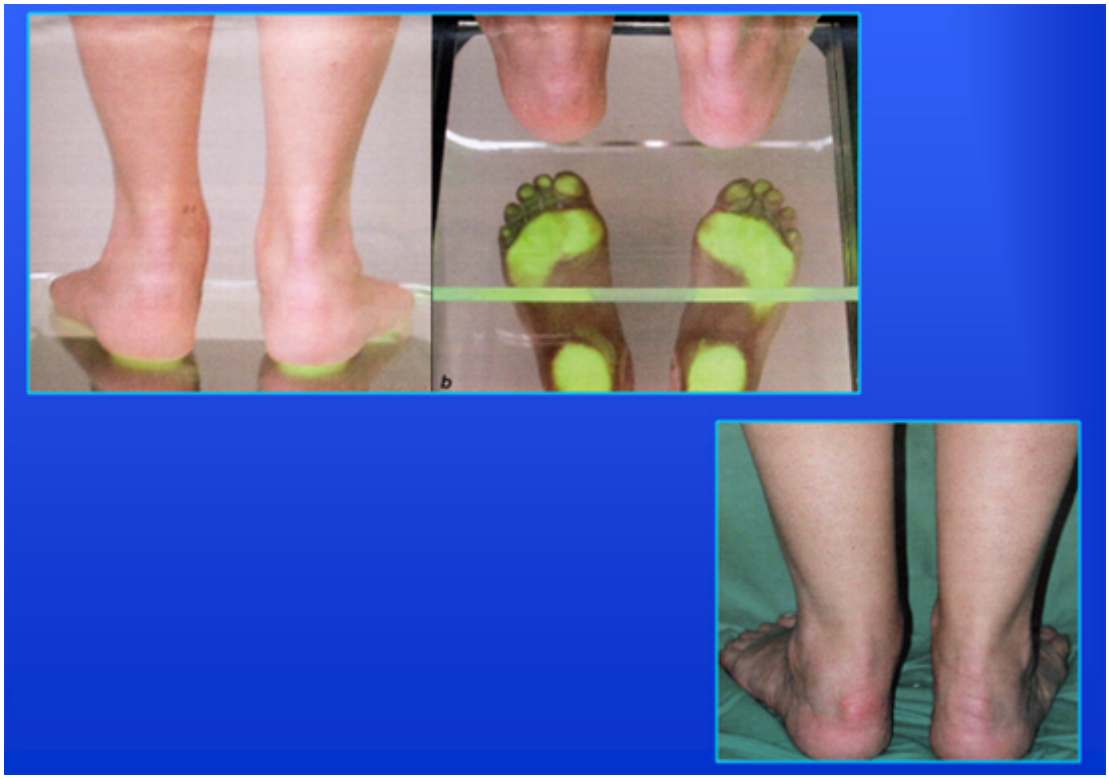

- RX standard (escludere lesioni malleolari)
- Ecografia
- Risonanza magnetica nucleare

Trattamento

- Nelle lesioni complete è chirurgico.

Ripresa dell’attività sportiva dopo 3-4 mesi con utilizzo di ortesi.

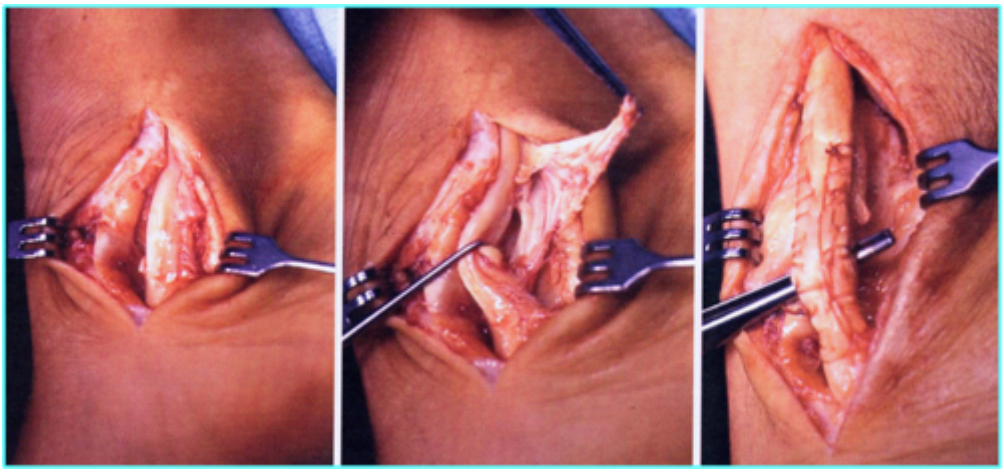

Rottura Sottocutanea del Tibiale Anteriore

Lesione rara

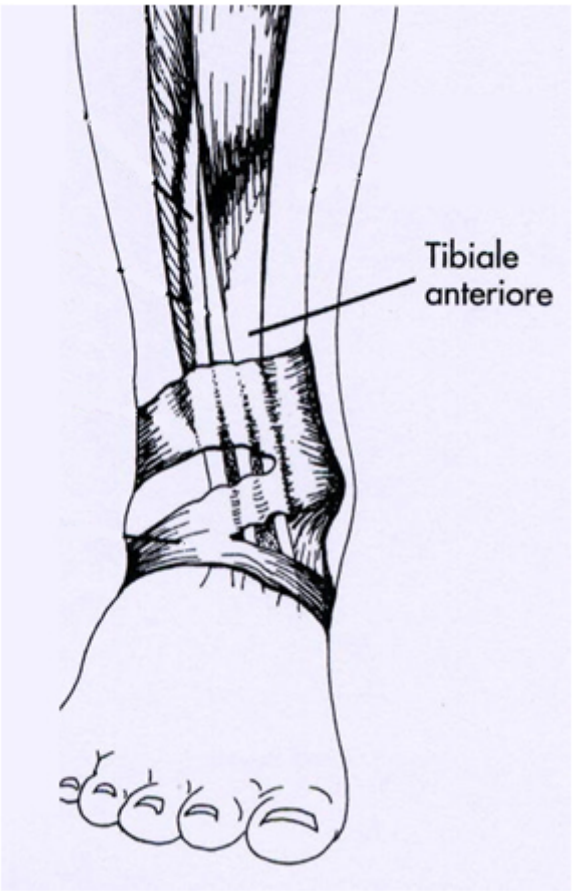

Diagnosi spesso misconosciuta per la scarsa sintomatologia iniziale

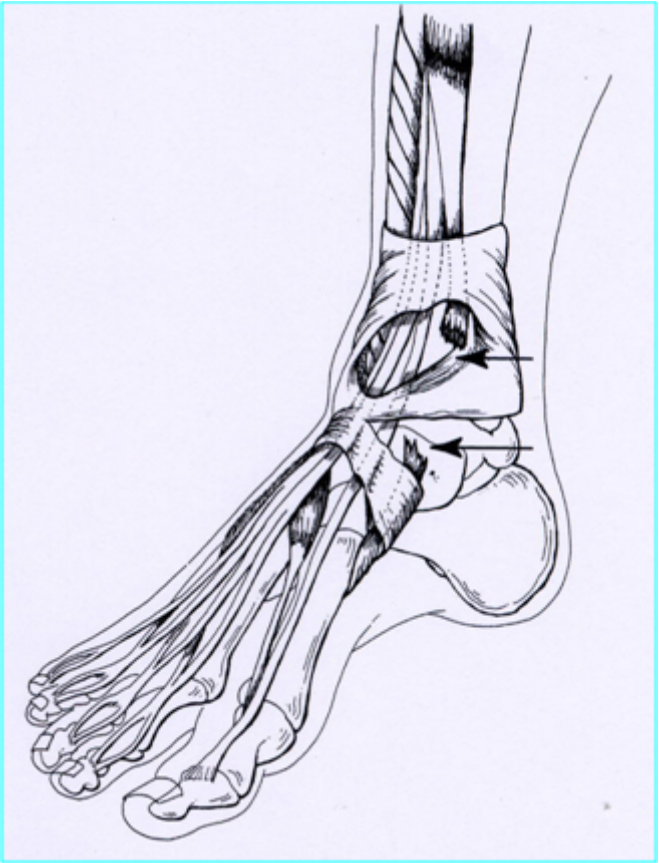

Esame clinico

R.M.N.

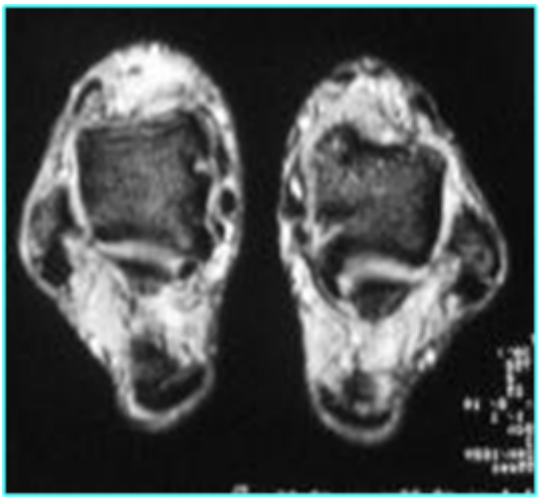

Meccanismo di lesione
Brusco movimento di flessione plantare del piede durante la fase di contrazione del muscolo tibiale anteriore.

Fattori favorenti la rottura

- Invecchiamento del tendine
- Pregresse infiltrazioni di cortisonici

1° tipo: lesione atraumatica in pazienti di età avanzata con scarse richieste funzionali.

R.M.N.

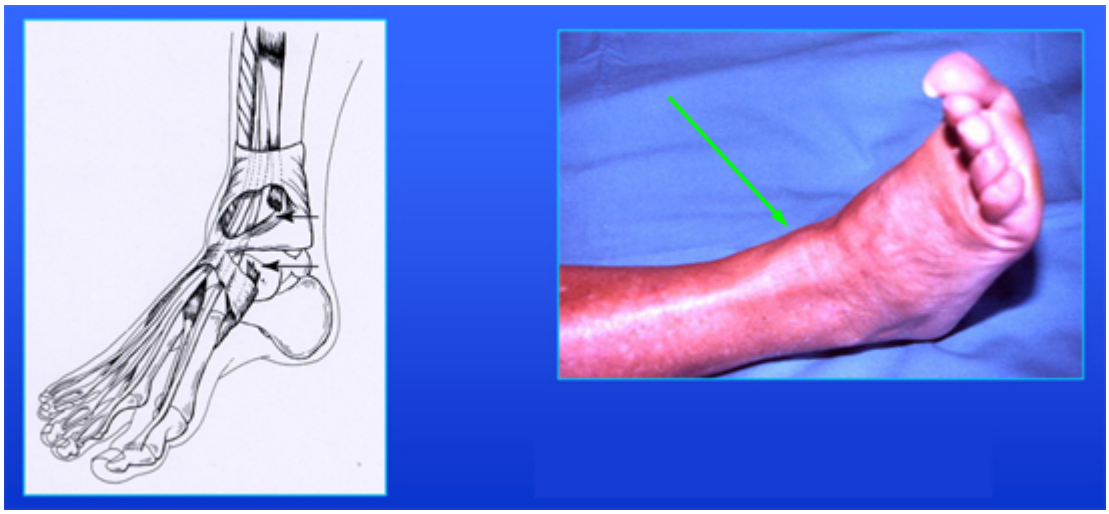

Trattamento conservativo

2° tipo: rottura acuta traumatica in pazienti, anche anziani, ma con richieste funzionali elevate.

Trattamento chirurgico

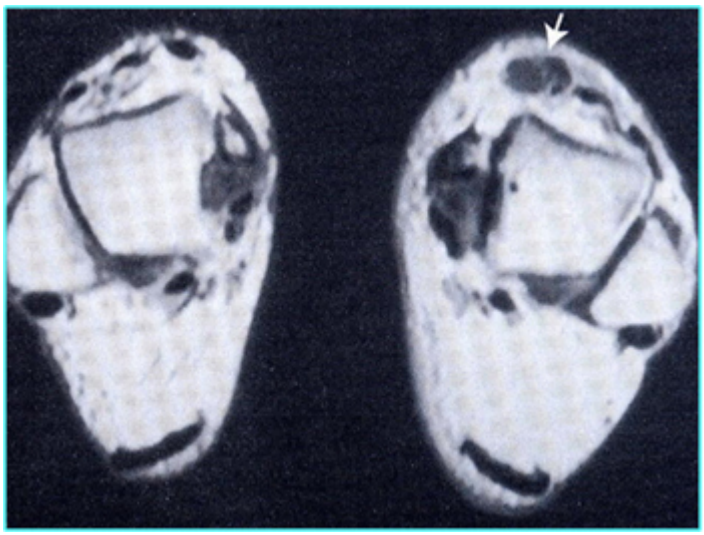

Donna di 61 a. praticante attività sportiva ricreazionale

Calciatore di 28 a. con rottura sottocutanea T.A. trattato con infiltrazioni di cortisonici

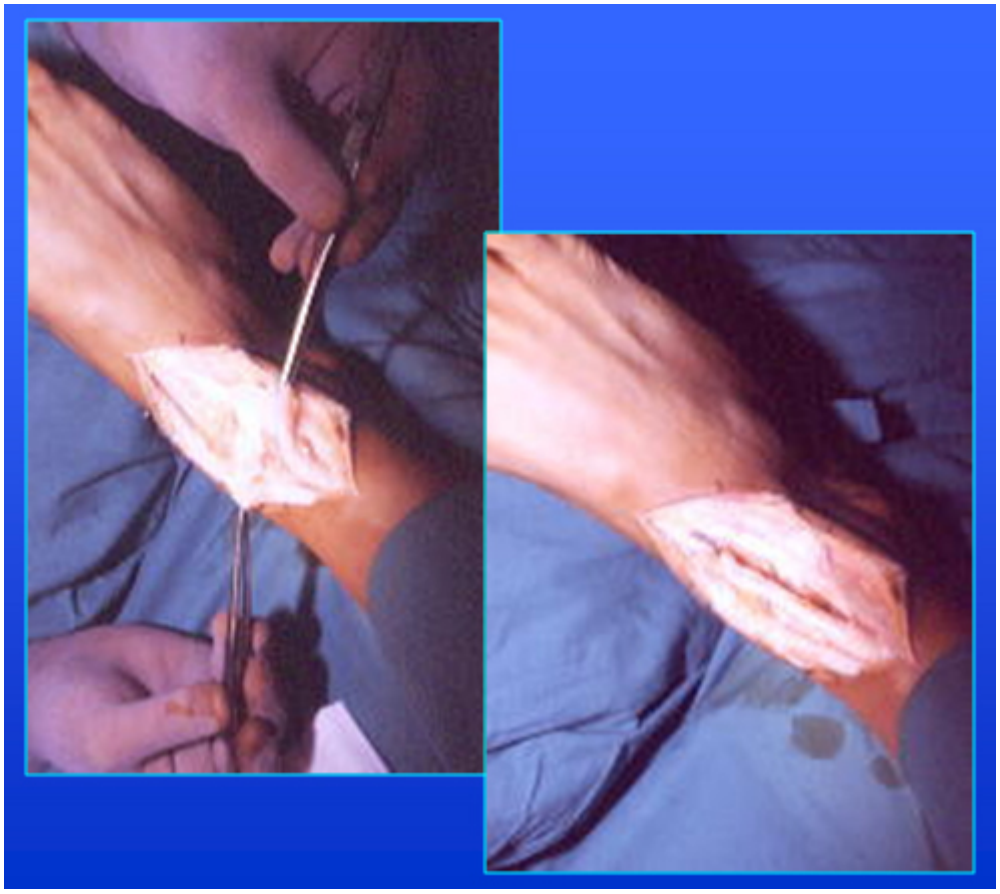

Risultato a 4 mesi dall’intervento

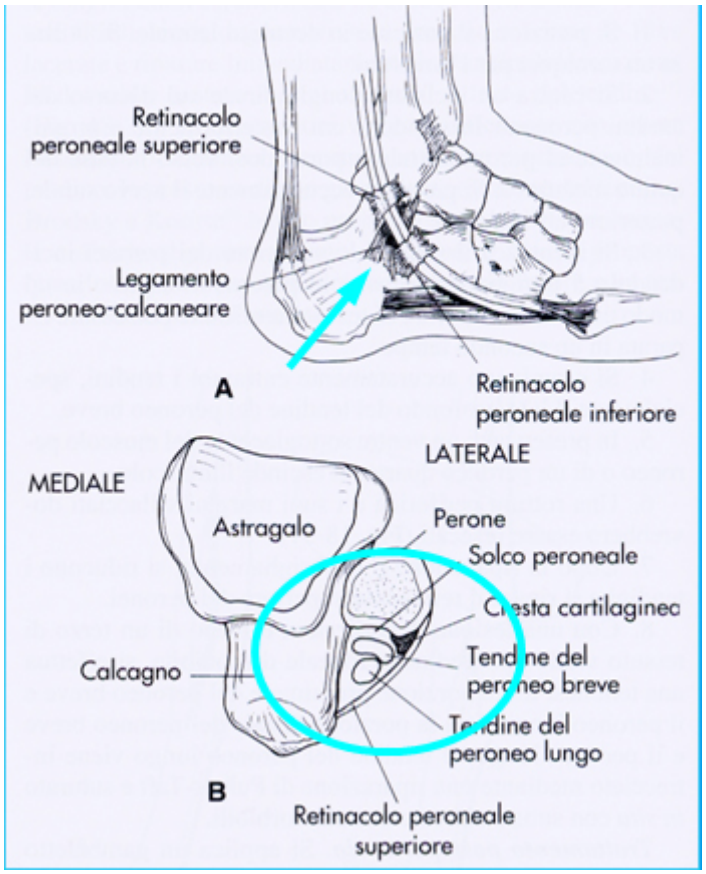

Lussazione dei Tendini Peroneali

È provocata dalla rottura dei retinacoli e dallo spostamento in avanti dei tendini al di sopra del malleolo.

Meccanismo lesione
Brusca inversione associata a flessione plantare

Fattori favorenti

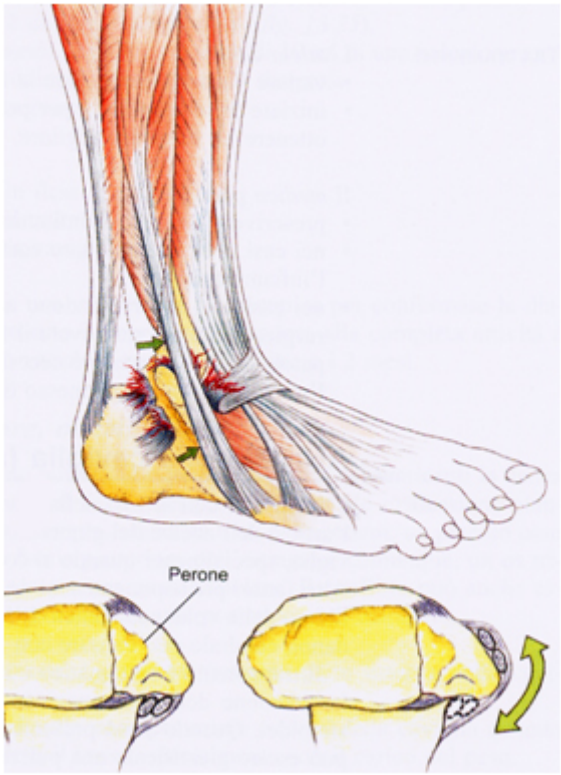

- Lassità dei retinacoli
- Scarsa profondità della doccia malleolare esterna

Esame clinico

- Sensazione di scroscio doloroso
- Ematoma retro-sottomalleolare est
- Talora blocco articolare in flessione dorsale

Diagnostica per immagini

- Ecografia dinamica
- R.M.N.

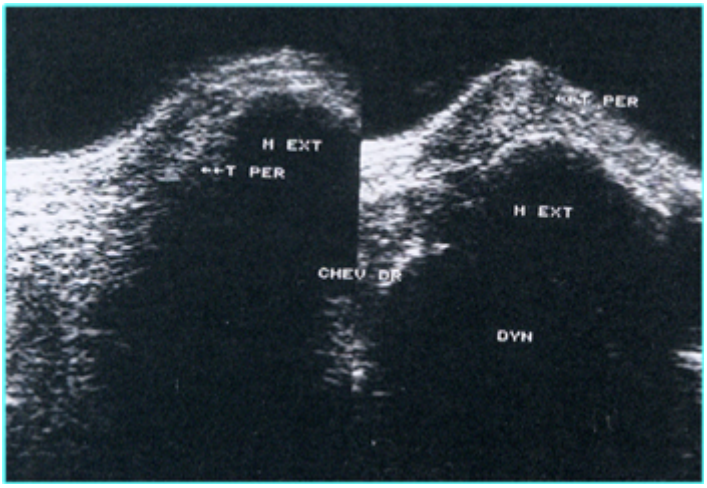

Trattamento

- Nella fase acuta in soggetti giovani (10-20 anni) il trattamento è conservativo
- Nelle lussazioni croniche e nei soggetti adulti il trattamento è chirurgico

Trattamento chirurgico

- Riparazione dei retinacoli mediante lembo periostale

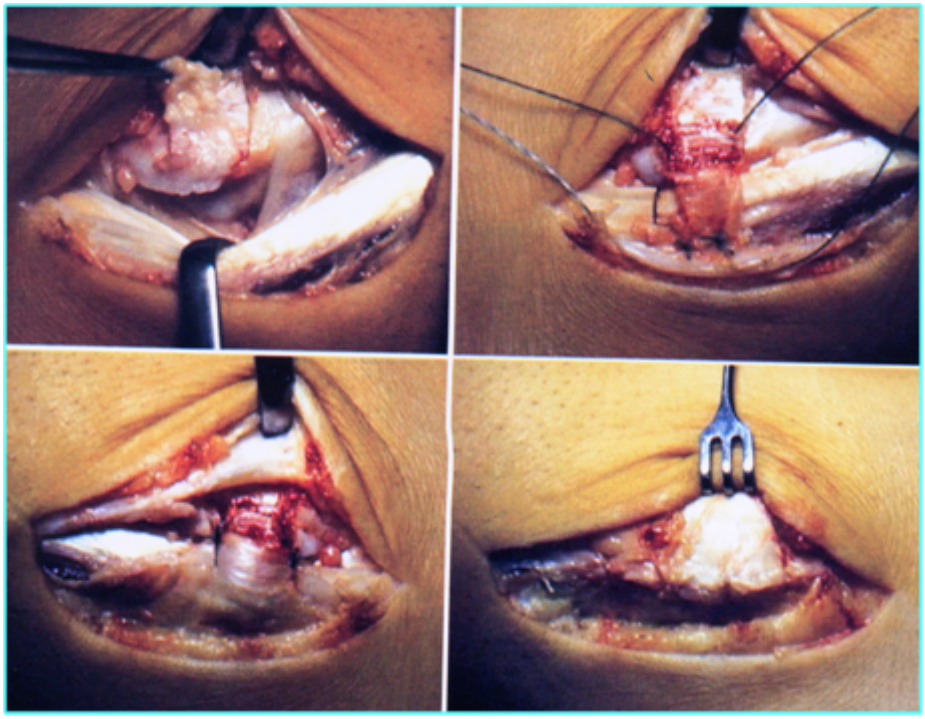

- Riparazione dei retinacoli mediante lembo di tendine d'Achille (int. di Ellis Jones)

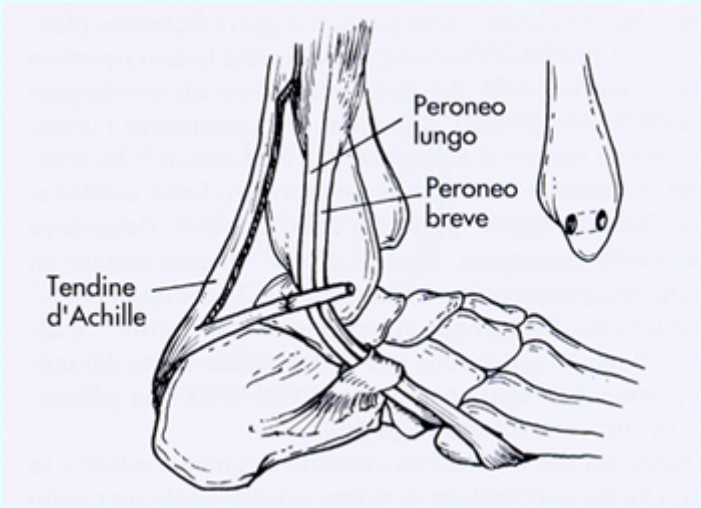

- Ripresa attività sportiva non prima di 4/6 mesi dopo intenso programma riabilitativo

Rottura sottocutanea del tendine d'Achille
"*A cielo sereno*" qualsiasi atleta può andarvi incontro. La nostra casistica che assomma a più di 40 casi comprende calciatori, sollevatori di pesi, praticanti di body-building, ginnasti e saltatori
Nella casistica anche due casi di rottura bilaterale contemporanea in pazienti che avevano assunto chinolonici nelle settimane precedenti la rottura.
Il trattamento è esclusivamente chirurgico

Metodiche tradizionali

1. Sutura termino-terminale
2. Ribaltamento secondo Bosworth
3. Augmentation con fascia lata o altre

Complicanze frequenti

- Infezioni
- Formazioni di cheloidi
- Deiscenza della ferita chirurgica
- Aderenze ai piani cutanei
- Flebotrombosi

Negli ultimi 6 anni presso l'U.O. di Medicina e Traumatologia dello Sport di Lucca abbiamo adottato la tecnic di: **Tenorrafia Percutanea** secondo la metodica di: **Ma e Griffith modificata**.

Anestesia Loco-Regionale

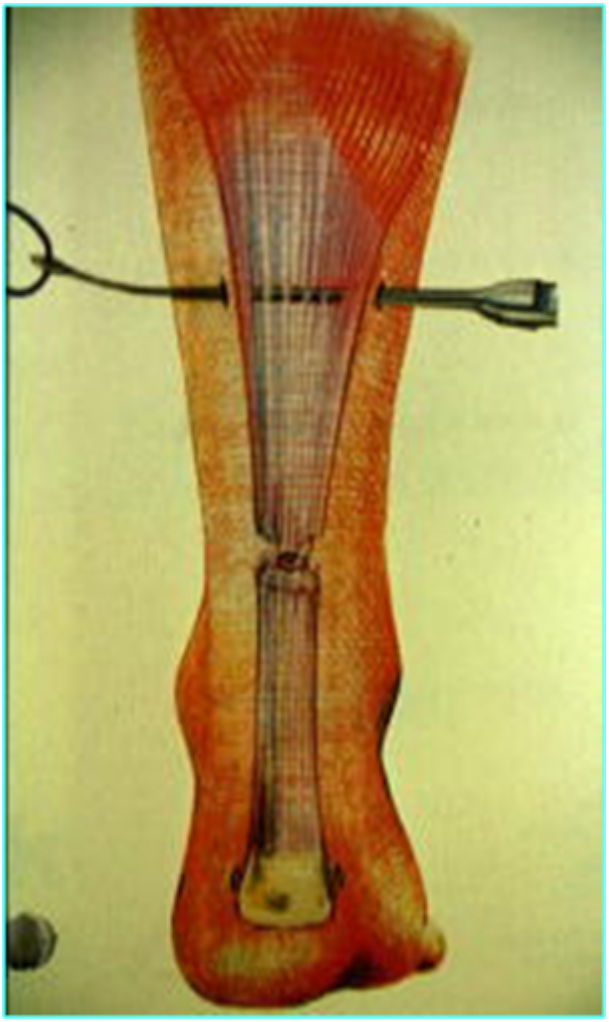

2 Fili di PDS-Cord

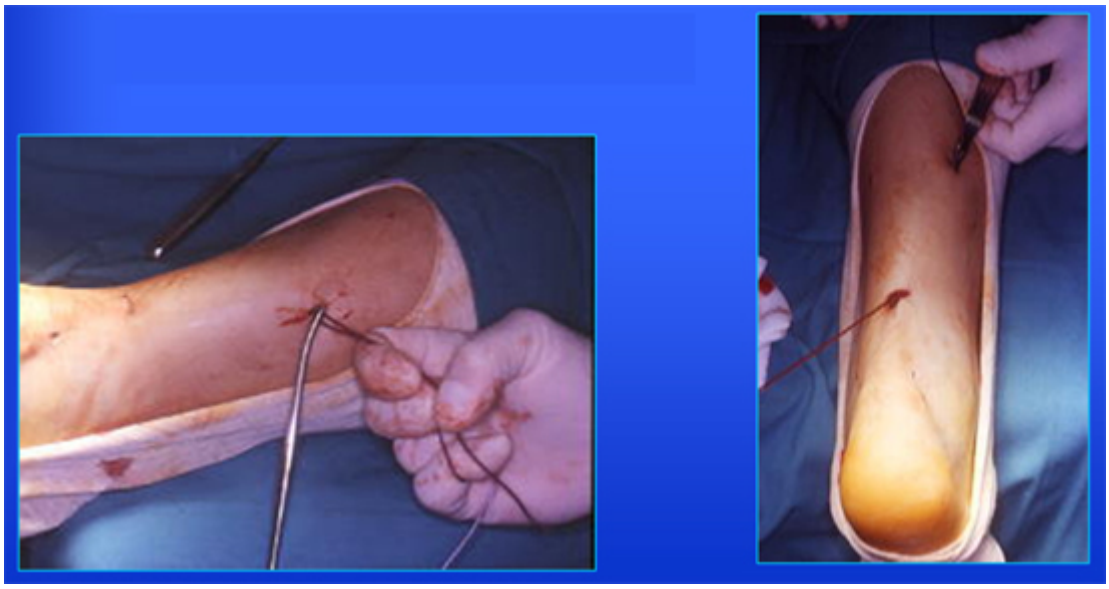

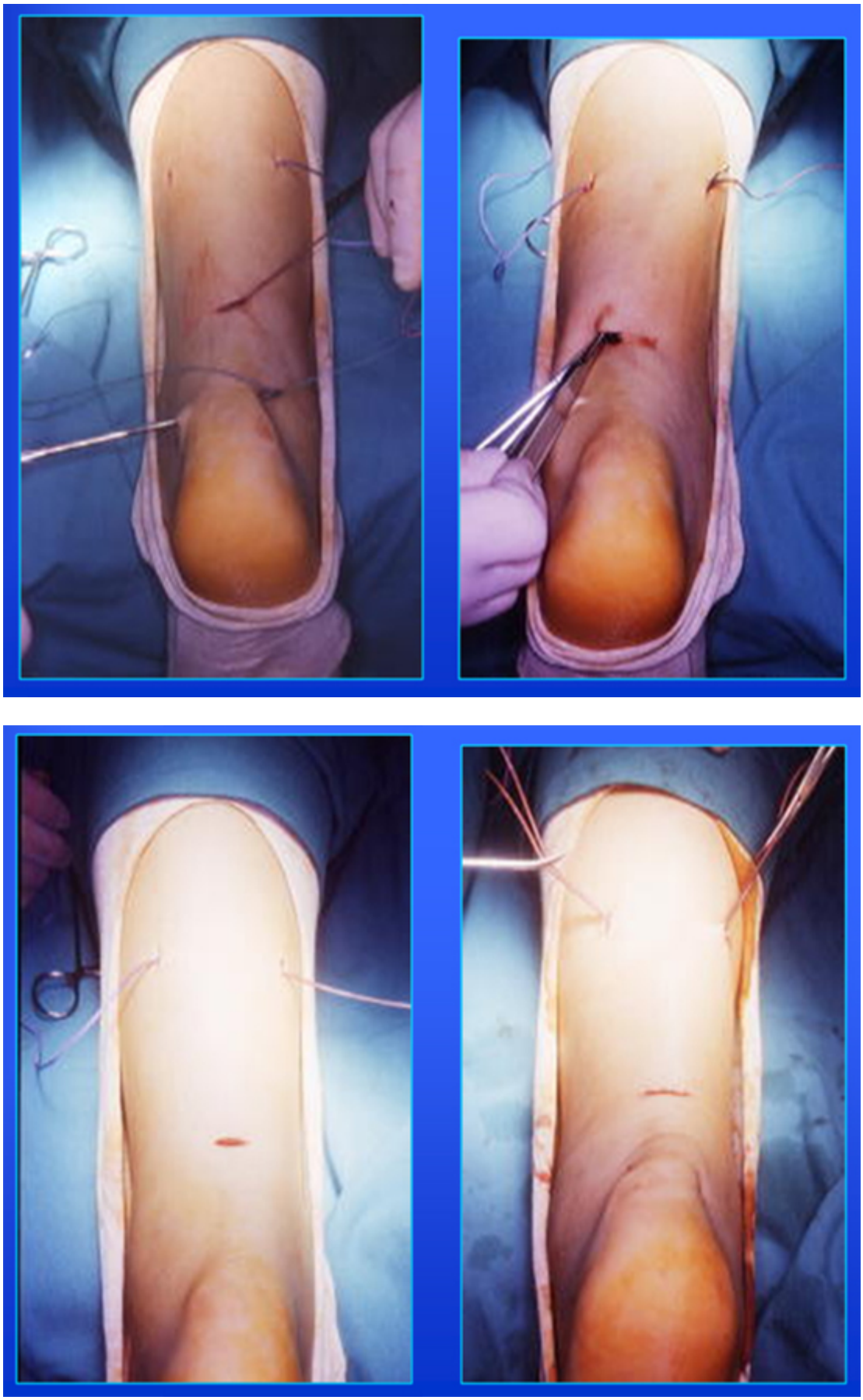

Ripristinata positività del segno di Thompson

Protocollo Riabilitativo

- Tutore non deambulatorio per 20 gg
- Tutore deambulatorio per ulteriori 20 gg
- Rieducazione funzionale

Tutti i pazienti si sono dichiarati soddisfatti del trattamento

Ottimo risultato estetico

- Nessuna formazione di cheloidi
- Nessuna deiscenza della ferita

- Ripristino del profilo anatomico della zona e del trofismo muscolare

Ottimo recupero funzionale

- Completa ripresa della mobilità articolare
- Ripristino della forza di contrazione muscolare
- Tendine perfettamente libero nello scorrimento

Rottura sottocutanea bilaterale contemporanea

Risultato a 2 mesi

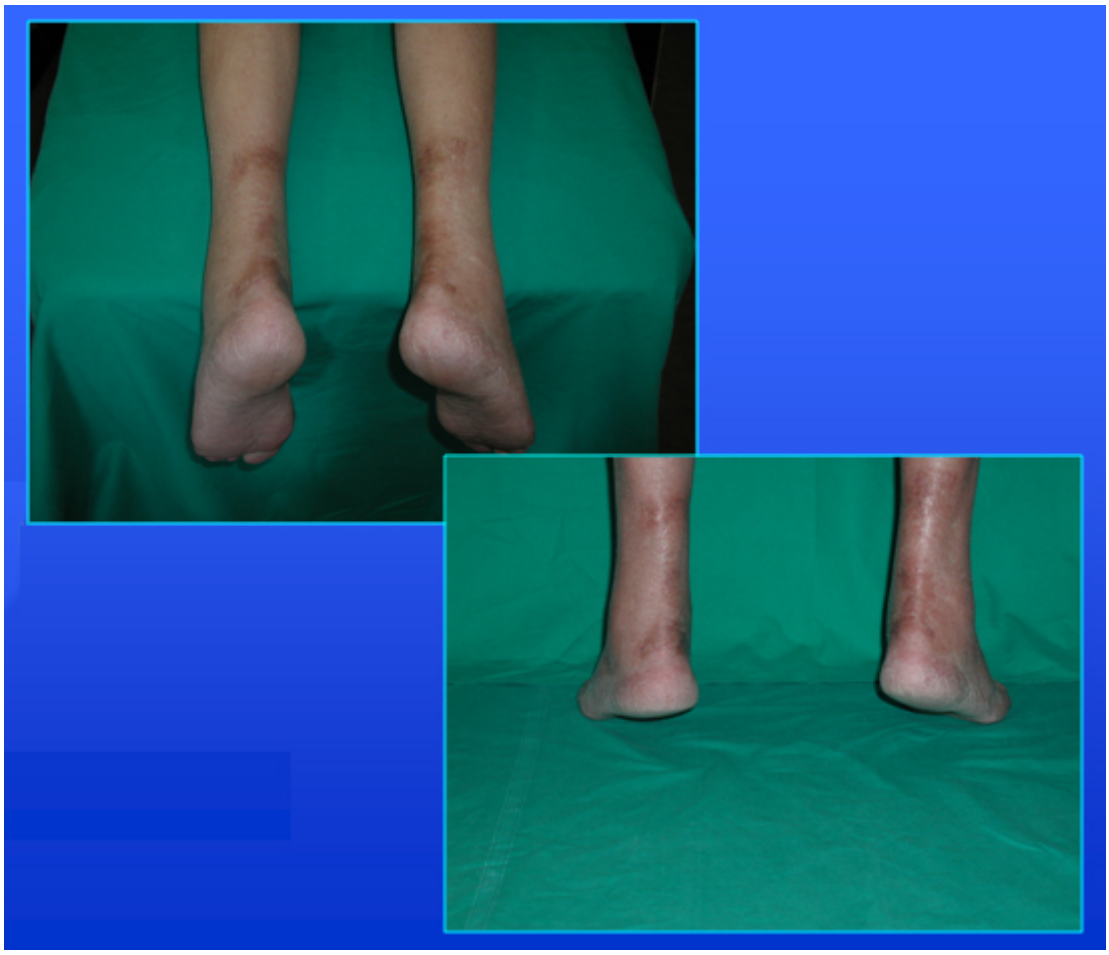

Tenorrafia percutanea:

- Tecnica di rapida e semplice esecuzione
- Possibilità di essere effettuata in anestesia locale e quindi con tempi brevi di ricovero
- Priva di complicazioni locali