MALATTIE PARETE TORACICA

- MALFORMAZIONE COSTE
- MALFORMAZIONE STERNO
- MALFORMAZIONE COSTE + STERNO

www.fisiokinesiterapia.biz

MALFORMAZIONI COSTALI

- COSTA BIFIDA
- COSTE SALDATE L'UNA ALL'ALTRA
- ASSENZA DELLA 1° COSTA
- 1° COSTA INTERROTTA: NON ARRIVA ALLO STERNO
- SINDROME DI POLAND: ASSENZA MONOLATERALE DI PIÙ CARTILAGINI COSTALI, MUSCOLI PETTORALI E DELLA MAMMELLA, DEPRESSIONE DELLA PARETE TORACICA, ERNIA POLMONARE
- COSTE SOVRANNUMERARIE: CERVICALI E LOMBARI

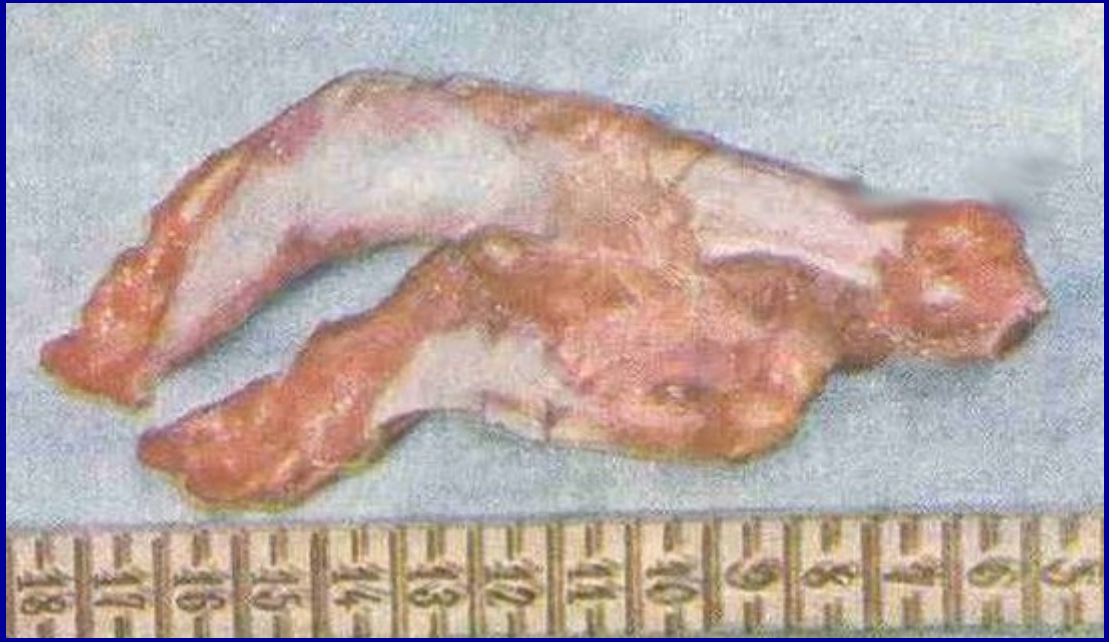

SE CERVICALE

- DOVE NASCE?

↓

- QUALE SINDROME PUÒ DARE?

SINDROME DELLO STRETTO TORACICO SUPERIORE O OUTLET TORACICO

COMPRESSIONE DEI VASI SUCCLAVI E/O DEI NERVI DEL PLESSO BRACHIALE NELLA REGIONE DELL'INGRESSO TORACICO

- COSTA CERVICALE ACCESSORIA
- LUNGO PROCESSO TRASVERSO C7
- 1° COSTA ANORMALE
- BANDE FIBROSE
- IPERTROFIA MUSCOLI SCALENI
- TRAUMI
- NEOPLASIE

ANATOMIA CANALE CERVICO-ASCELLARE

1° PARTE:
TRIANGOLO SCALENO

- SCALENO ANT. → ANT.
- SCALENO MEDIO → POST.
- 1° COSTA → INF.

2° PARTE:
SPAZIO COSTO CLAVICOLARE

- CLAVICOLA
- 1° COSTA

3° PARTE:
AREA SUB CORACOIDEA

- MUSC. PICCOLO PETTORALE
- 2° COSTA
- PROCESSO CORACOIDEO

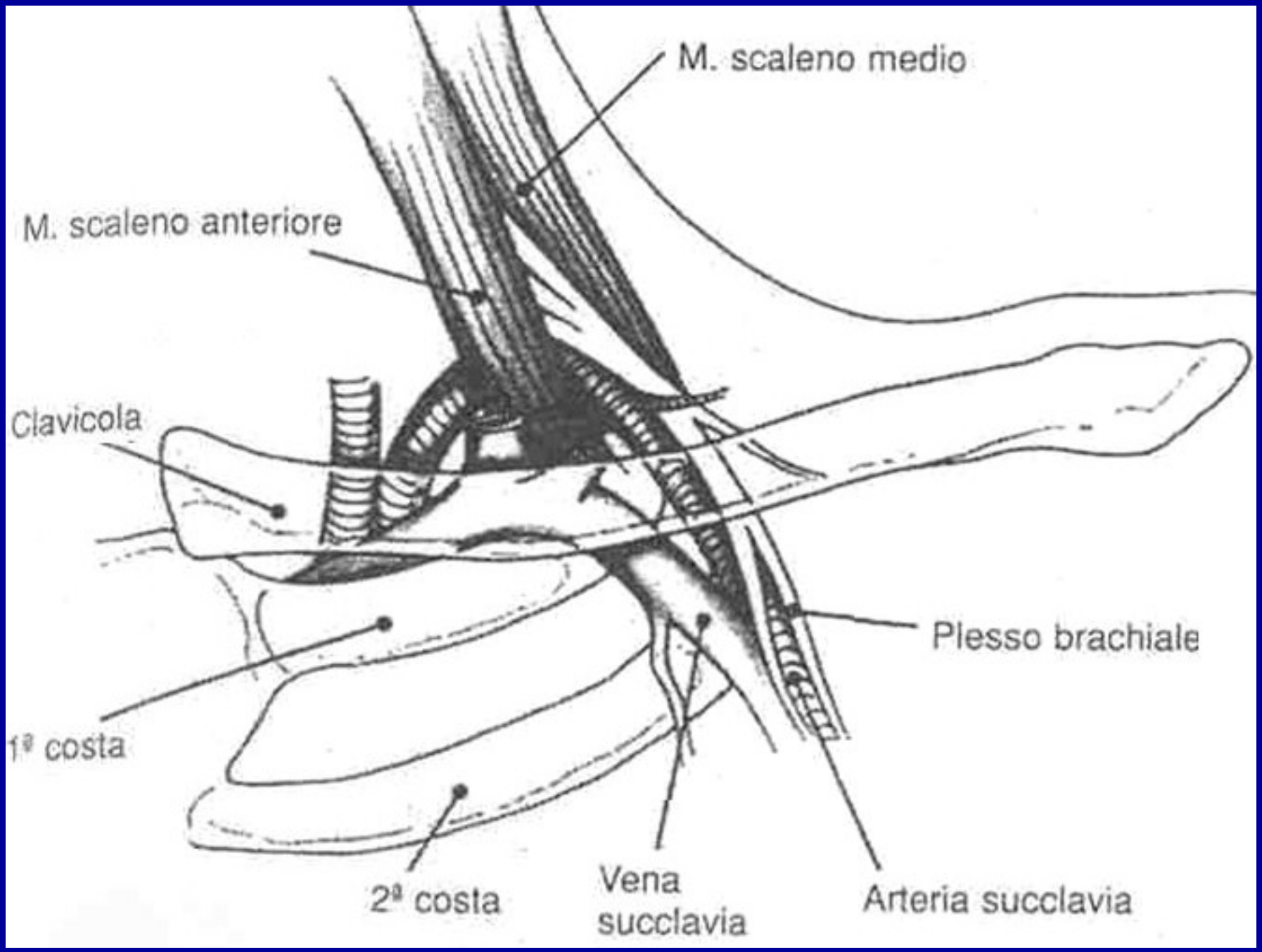
M. scaleno medio
M. scaleno anteriore
Clavicola
Plesso brachiale
1ª costa
2ª costa
Vena
succlavia
Arteria succlavia

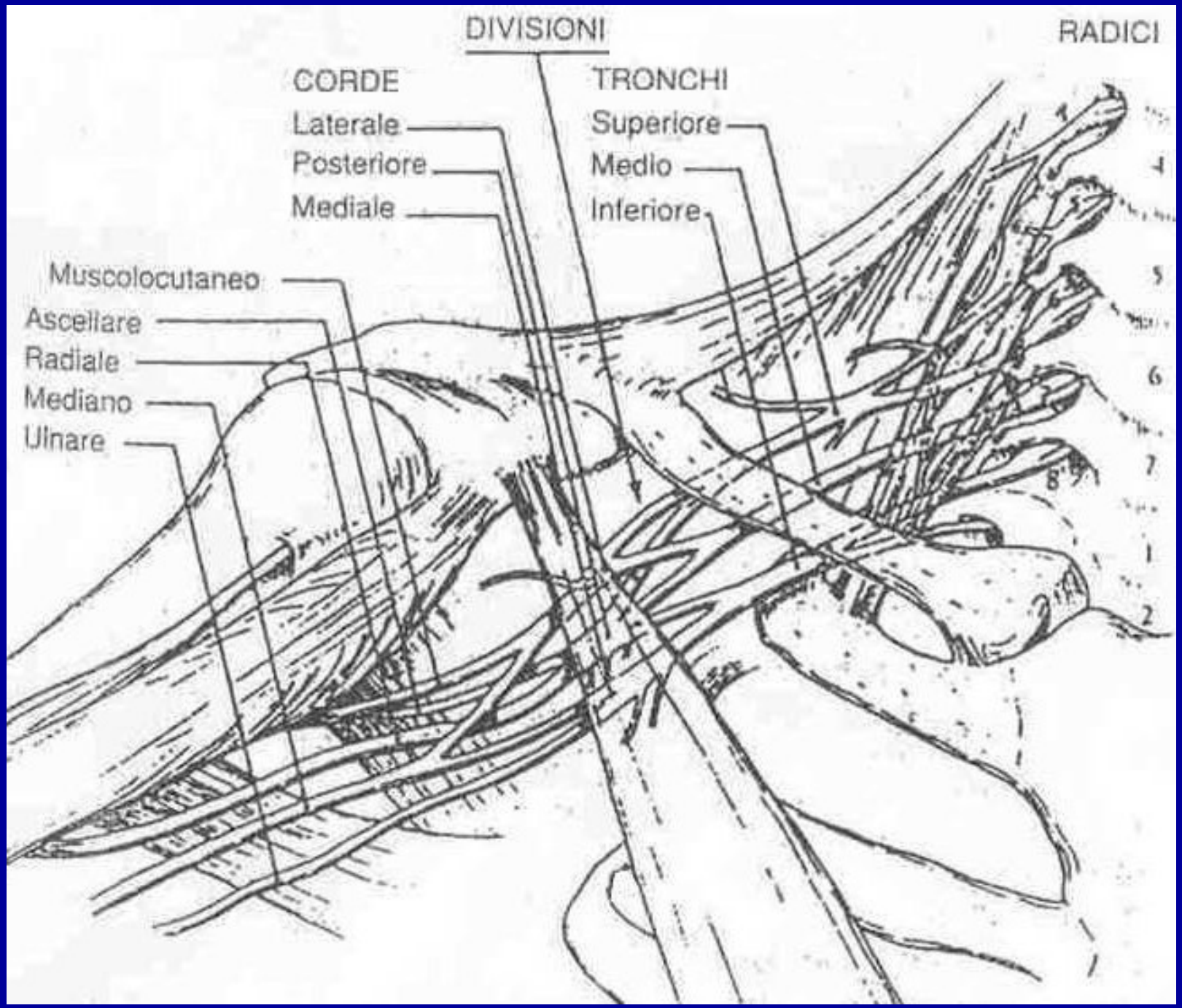
DIVISIONI
RADICI
CORDE
TRONCHI
Laterale
Posteriore
Mediale
Superiore
Medio
Inferiore
Muscolocutaneo
Ascellare
Radiale
Mediano
Ulnare
4
5
6
7
8
1
2

ANATOMIA CANALE CERVICO-ASCELLARE

1° PARTE: COMPRESSIONE DELL'ARTERIA SUCCLAVIA E DEI NERVI

2° PARTE: VENA

3° PARTE: ARTERIA SUCCLAVIA, VENA, NERVI

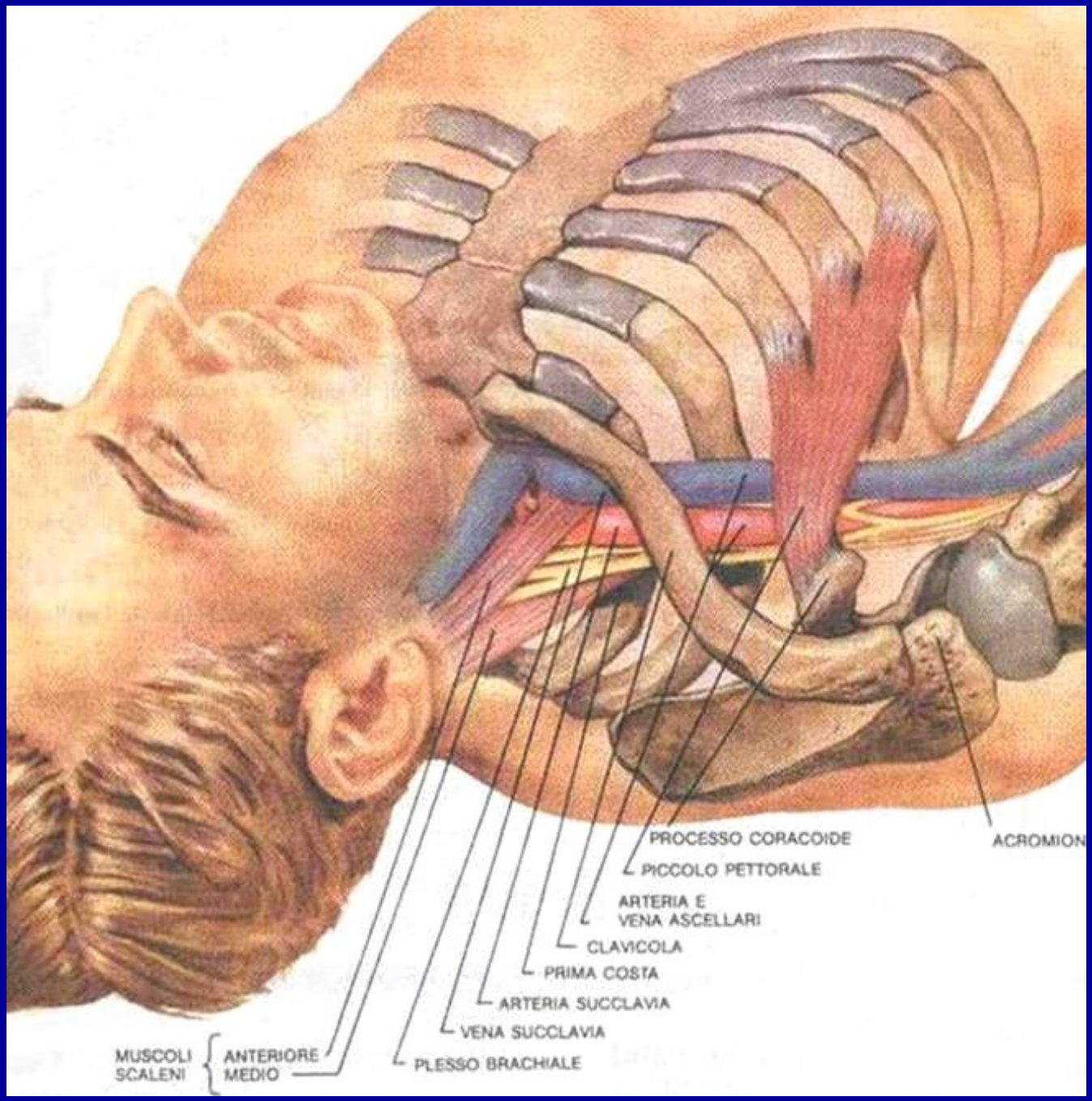
PROCESSO CORACOIDE
ACROMION
PICCOLO PETTORALE
ARTERIA E
VENA ASCELLARI
CLAVICOLA
PRIMA COSTA
ARTERIA SUCCLAVIA
VENA SUCCLAVIA
PLESSO BRACHIALE
MUSCOLI
SCALENI
ANTERIORE
MEDIO

SINTOMI

- 90% SINTOMI NEUROLOGICI:
  - N. ULNARE
  - N. MEDIANO

- COMPRESSIONE ARTERIOSA:
  FATICA, IPOTERMIA, DOLORE, PARESTESIE,
  REAZIONI VASOMOTORIE → S. DI RAYNAUD

- COMPRESSIONE VENOSA:
  EDEMA, CIANOSI, CIRCOLI COLLATERALI

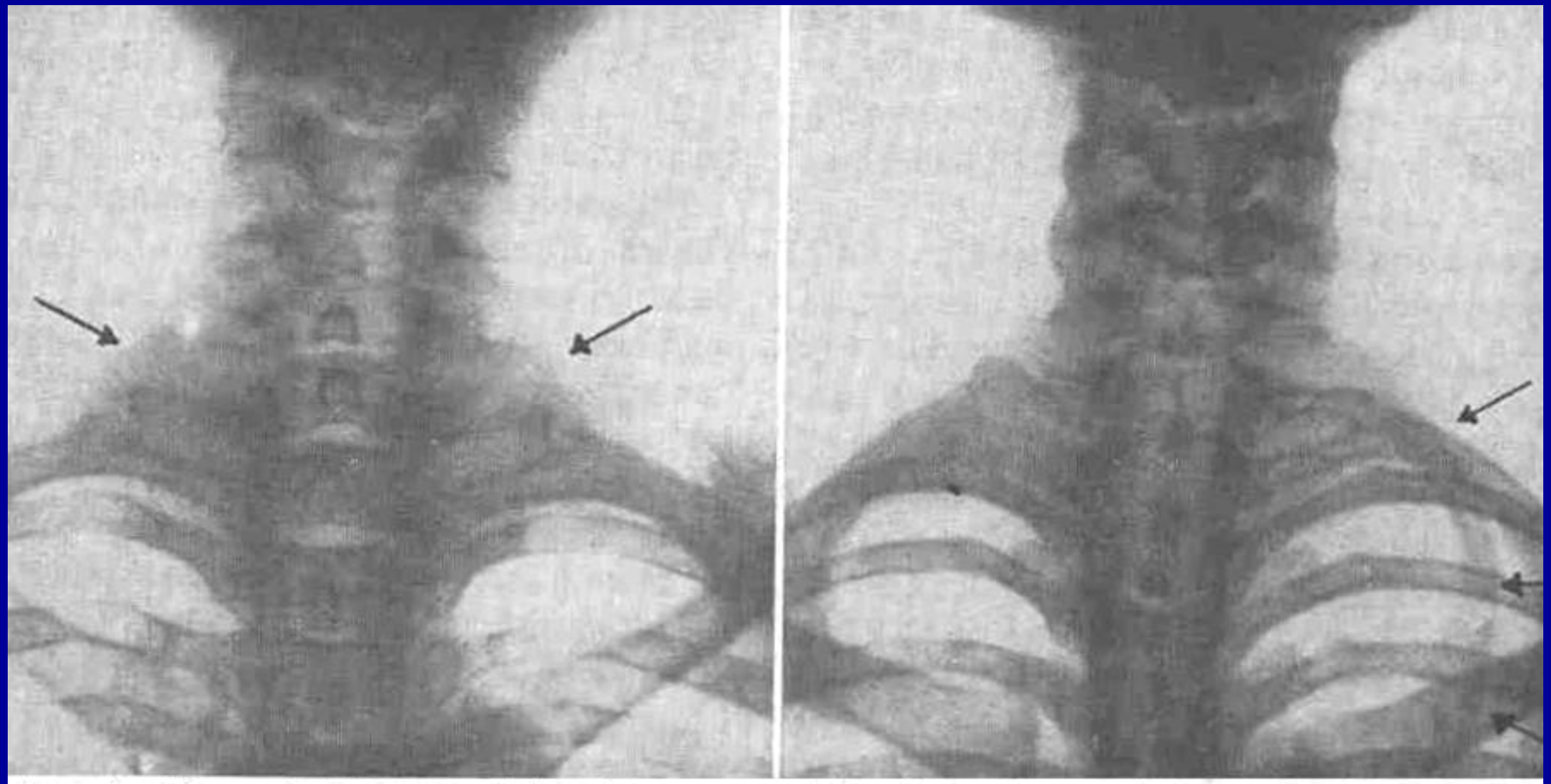

Esempio d'ipertrofia bilaterale dell'apofisi trasversa della 7ª vertebra cervicale a) e di costa sovrannumeraria sinistra completa b).

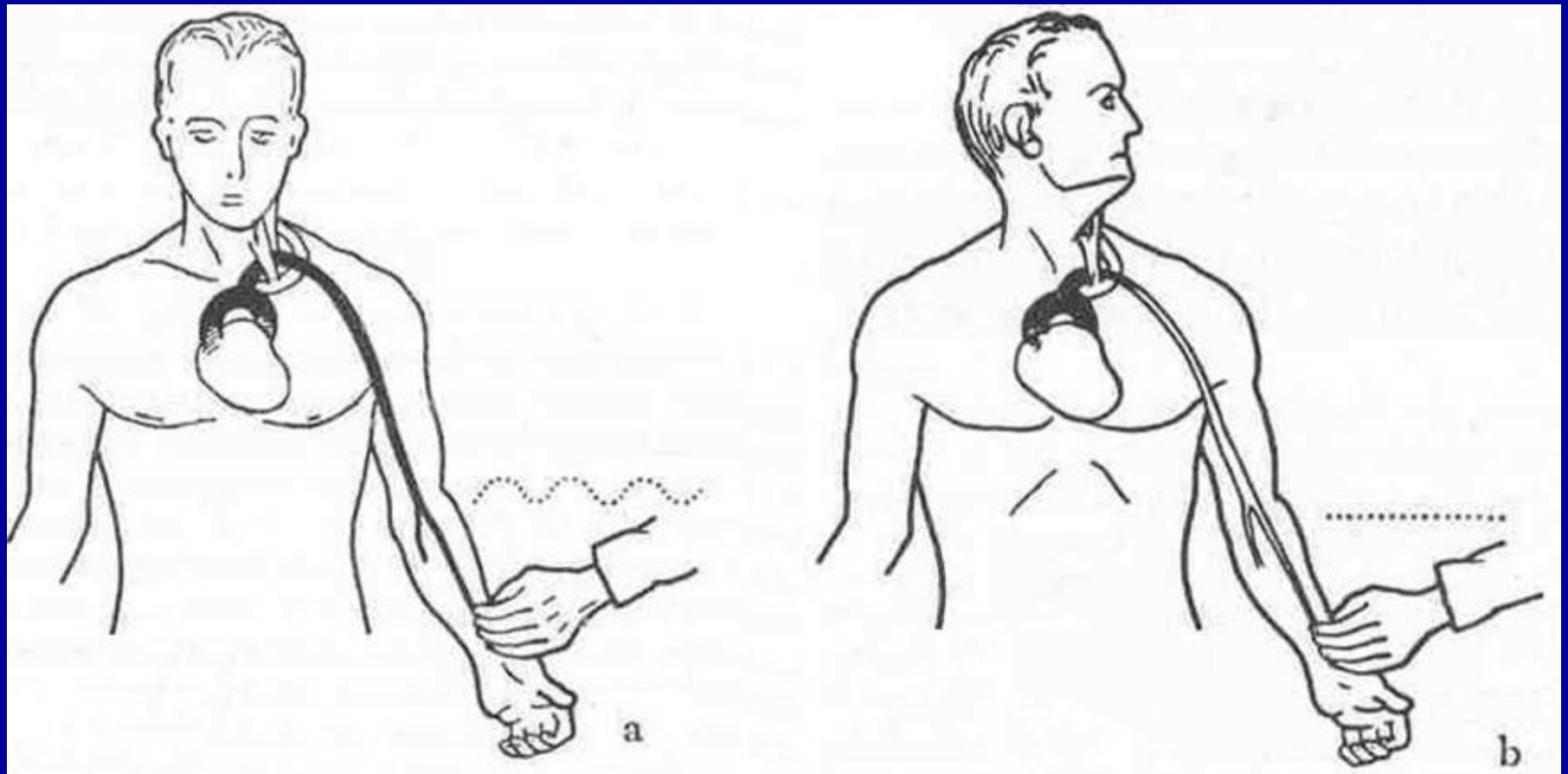

Il test di Adson, per evidenziare un latente stato d'ostacolo meccanico sull'a. succlavia, in sede in sede sovraclaveare: la rotazione del volto verso il lato malato (b) accentua la compressione del m. scaleno anteriore sull'a. succlavia ed arresta l'onda sfigmica.

TRATTAMENTO

1) GESTIONE NON CHIRURGICA DELLE CORREZIONI POSTURALI, FISIOTERAPIA, CAMBIO DI LAVORO

2) CHIRURGIA:
- RIMOZIONE 1° COSTA
- RESEZIONE MUSCOLO SCALENO ANTERIORE
- RESEZIONE BANDE FIBROSE

MALFORMAZIONI COMBINATE
STERNO + COSTE

- TORACE A IMBUTO
- TORACE CARENATO

STESSA PATOGENESI:
IL DIAFRAMMA CHE È COSTITUITO DA UN CENTRO TENDINEO E DAI FASCI MUSCOLARI LOMBARI, COSTALI E STERNALI.
SE I FASCI STERNALI E COSTALI SUBISCONO ATROFIA, SI SPOSTA IL CENTRO TENDINEO POSTERIORMENTE PER LA CONTRAZIONE DEI FASCI LOMBARI TRASCINANDO LO STERNO:
TORACE A IMBUTO!

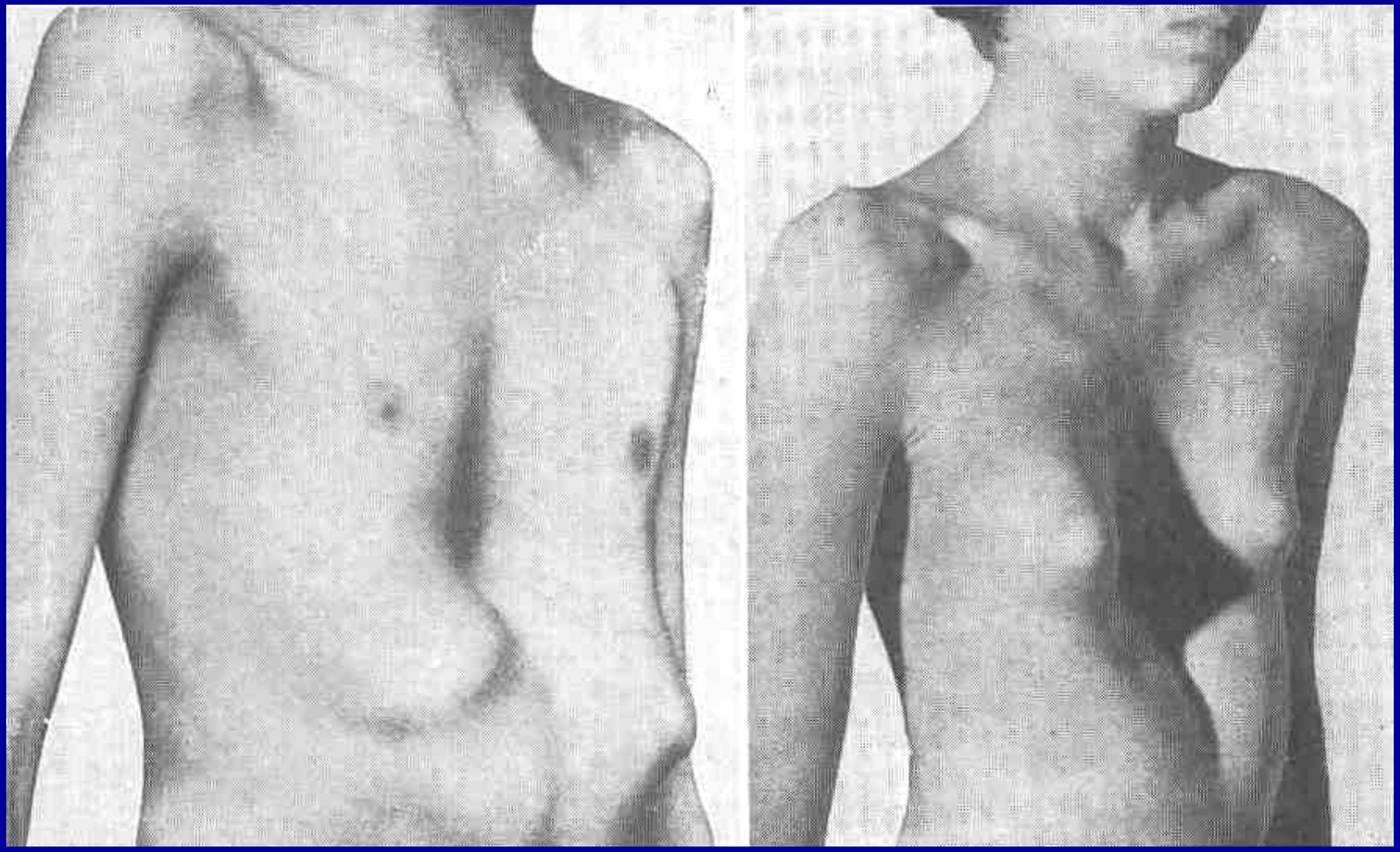

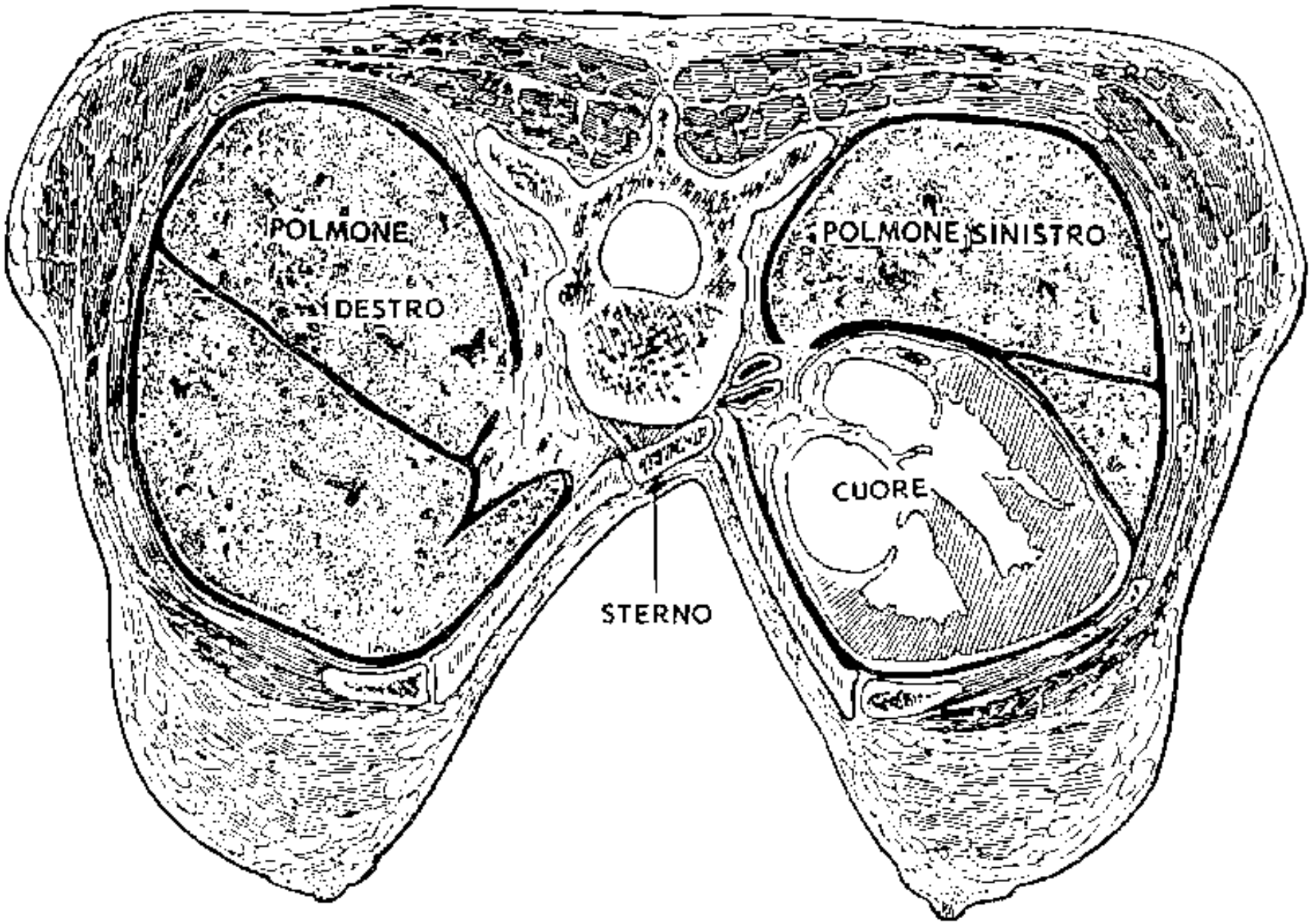
POLMONE
DESTRO
POLMONE SINISTRO
CUORE
STERNO

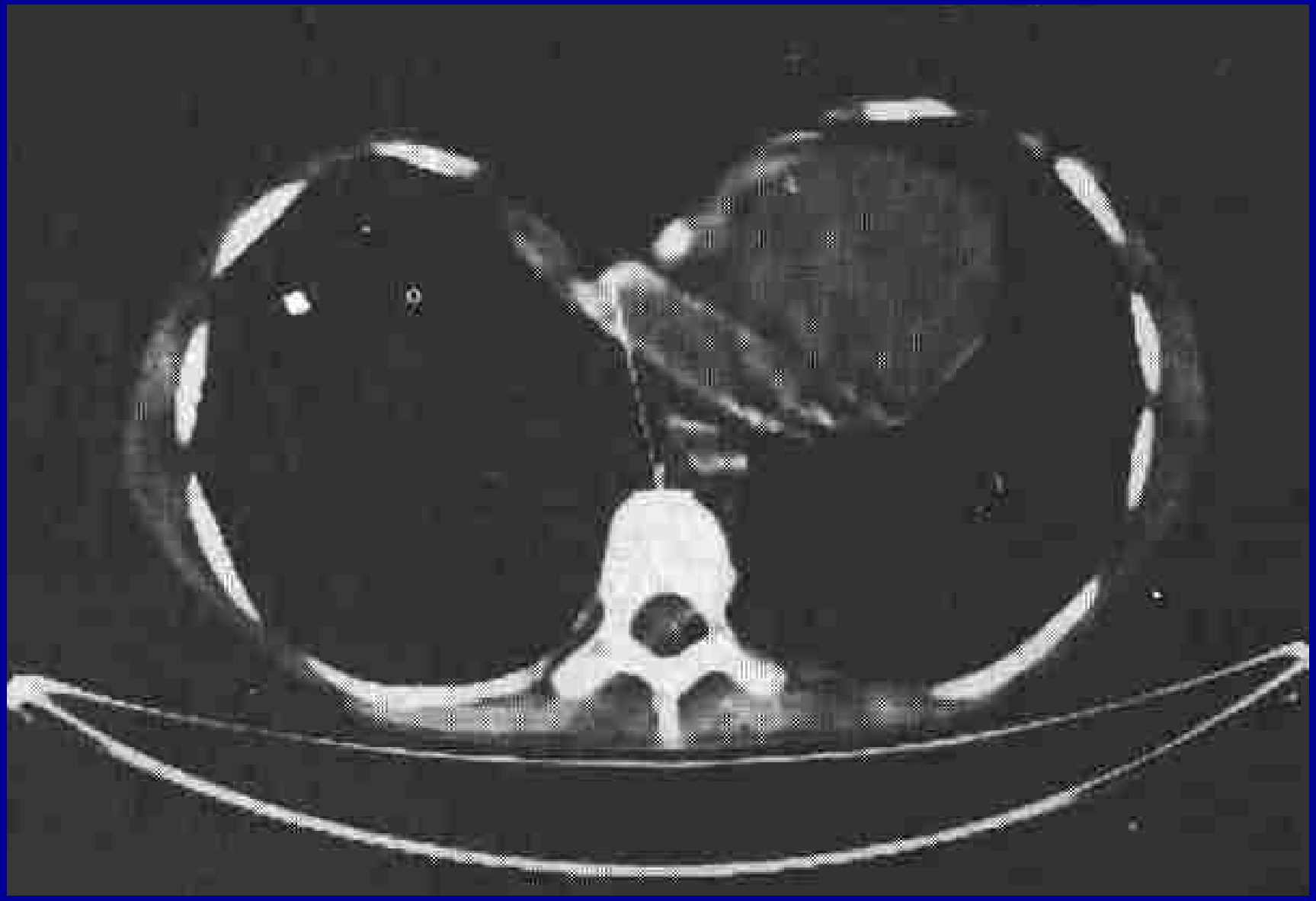

AL CONTRARIO SE I FASCI MUSCOLARI STERNALI SONO LASSI, PIÙ UN MARCATO ACCRESCIMENTO DELLE CARTILAGINI COSTALI, SI HA UN TORACE CARENATO.

SINTOMATOLOGIA:

- DA ASINTOMATICI

  A

- INSUFFICIENZA RESPIRATORIA

DIPENDE DAL GRADO MALFORMATIVO

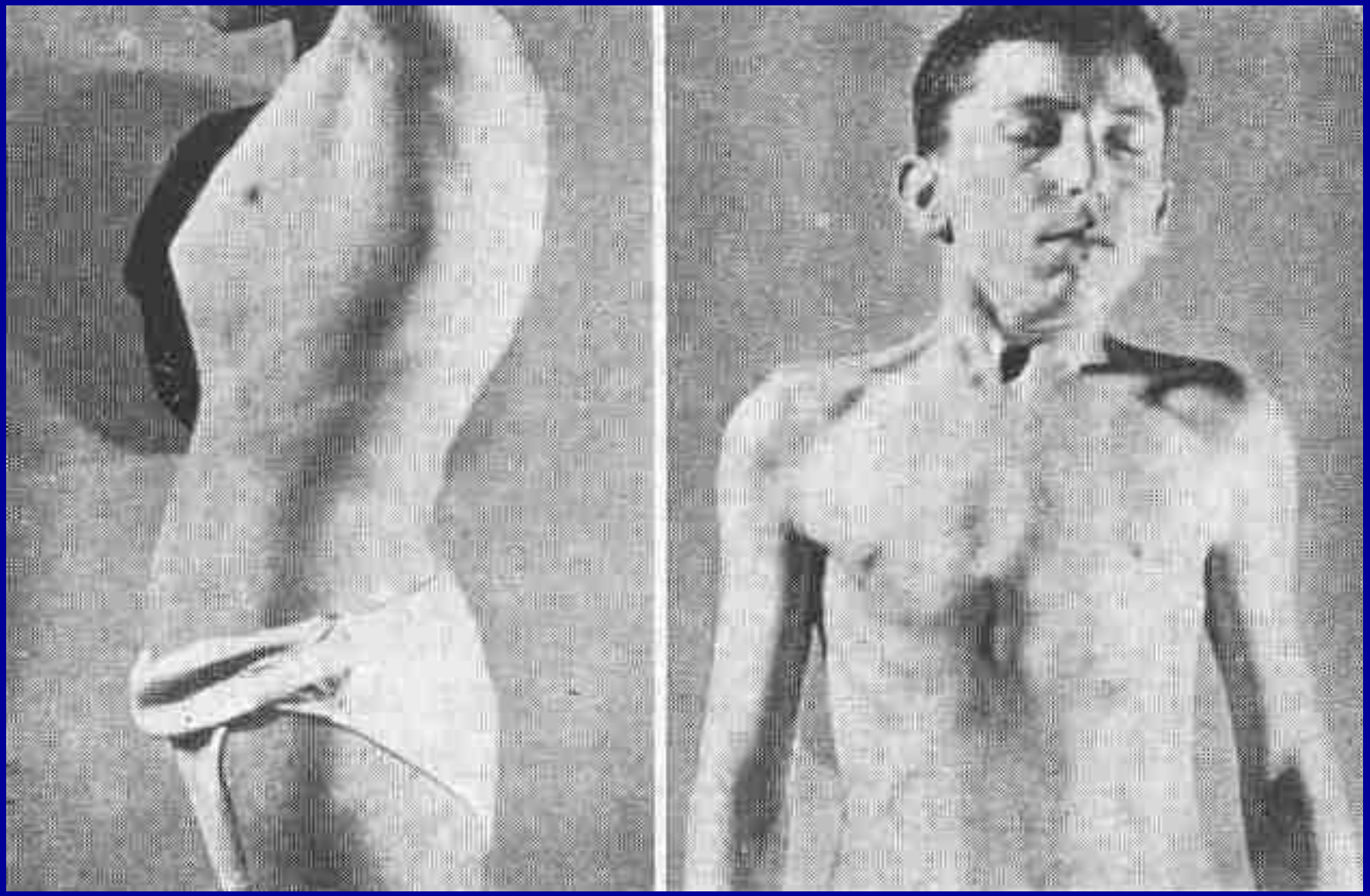

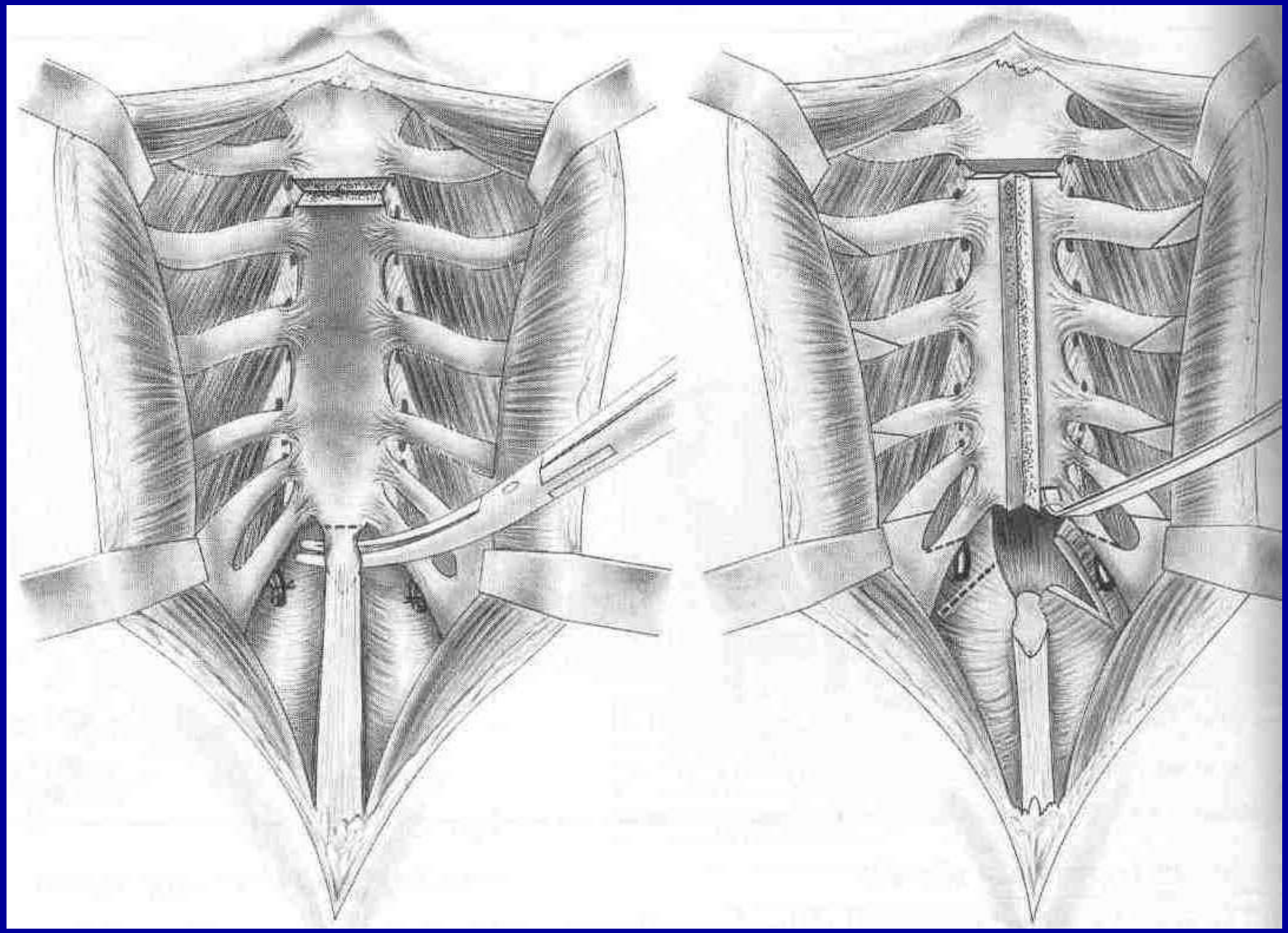

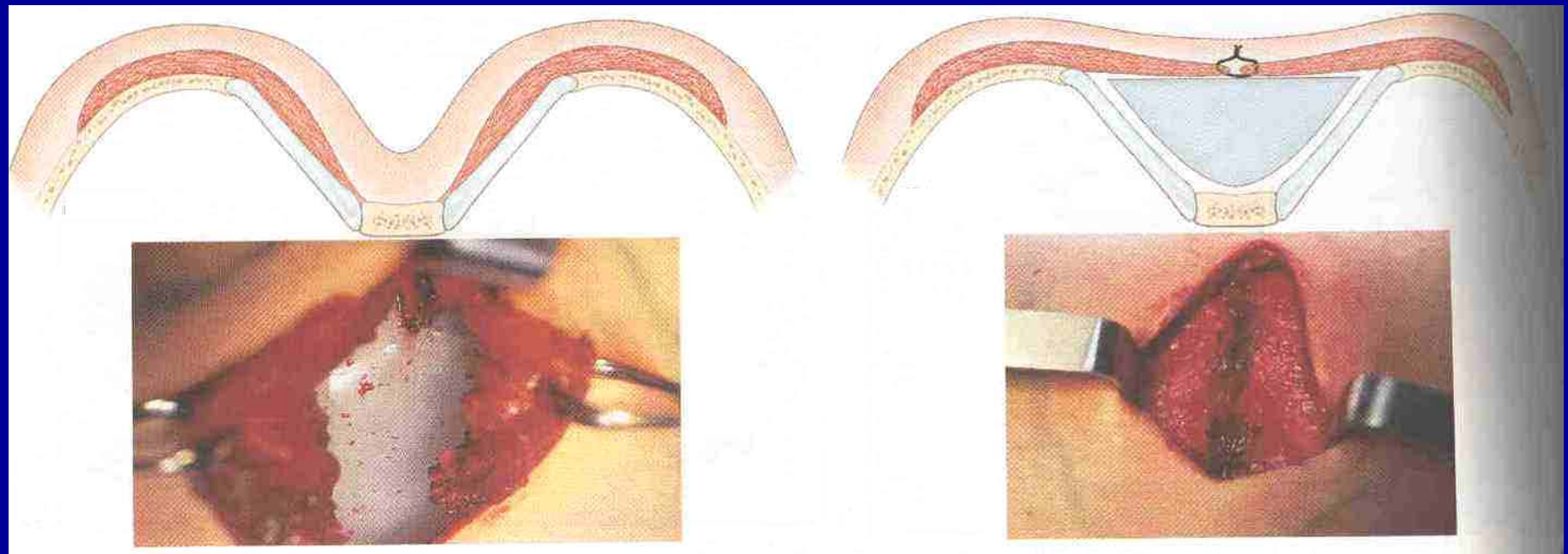

A

16 Les muscles pectoraux peuvent être suturés l'un et l'autre sur la ligne médiane dans les formes profondes et étroites (type I).

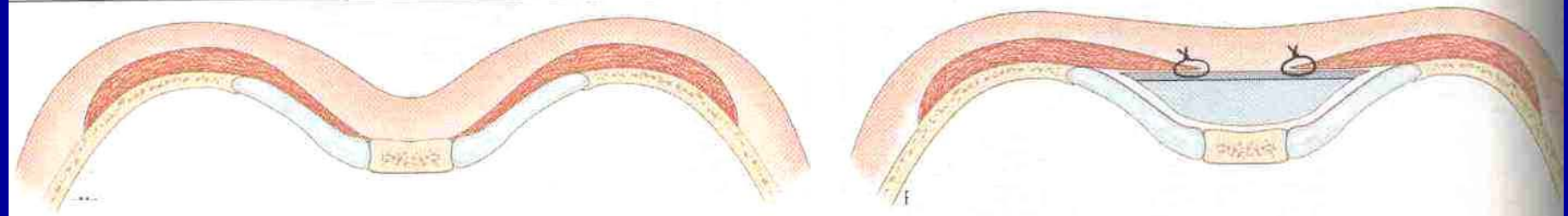

A

17 Dans les formes larges, l'amarrage des muscles, grâce à la présence d'une armature de Mersilène®, évite leur rétraction latérale.

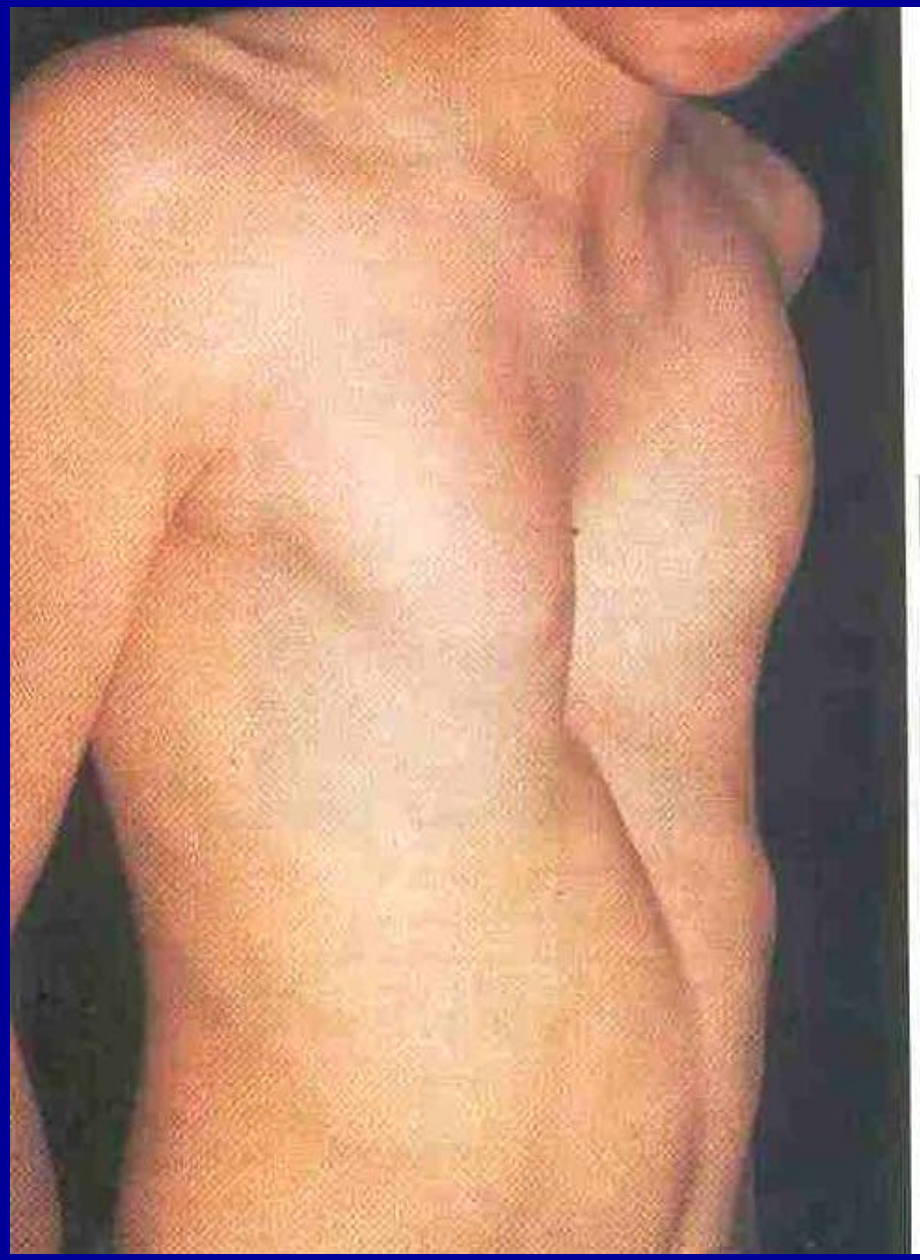

MALFORMAZIONI CONGENITE
POLMONI - TRACHEA - BRONCHI

- AGENESIA DI UN POLMONE (IN GENERE SX)
- IPOPLASIA POLMONARE CAUSATA SPESSO DA ERNIA DI BOCHDALEK
- MALATTIA DELLE MEMBRANE IALINE NEI PREMATURI → CONGESTIONE MUCO ALVEOLARE
- FIBROSI CISTICA POLMONARE ECCESSIVA DENSITÀ MUCO → EXITUS A 30 ANNI
- PNEUMATOCELE → CISTI POLMONARE IPERTESA CONSEGUENZA SPESSO DI INFEZIONE STAFILOCOCCO AUREO

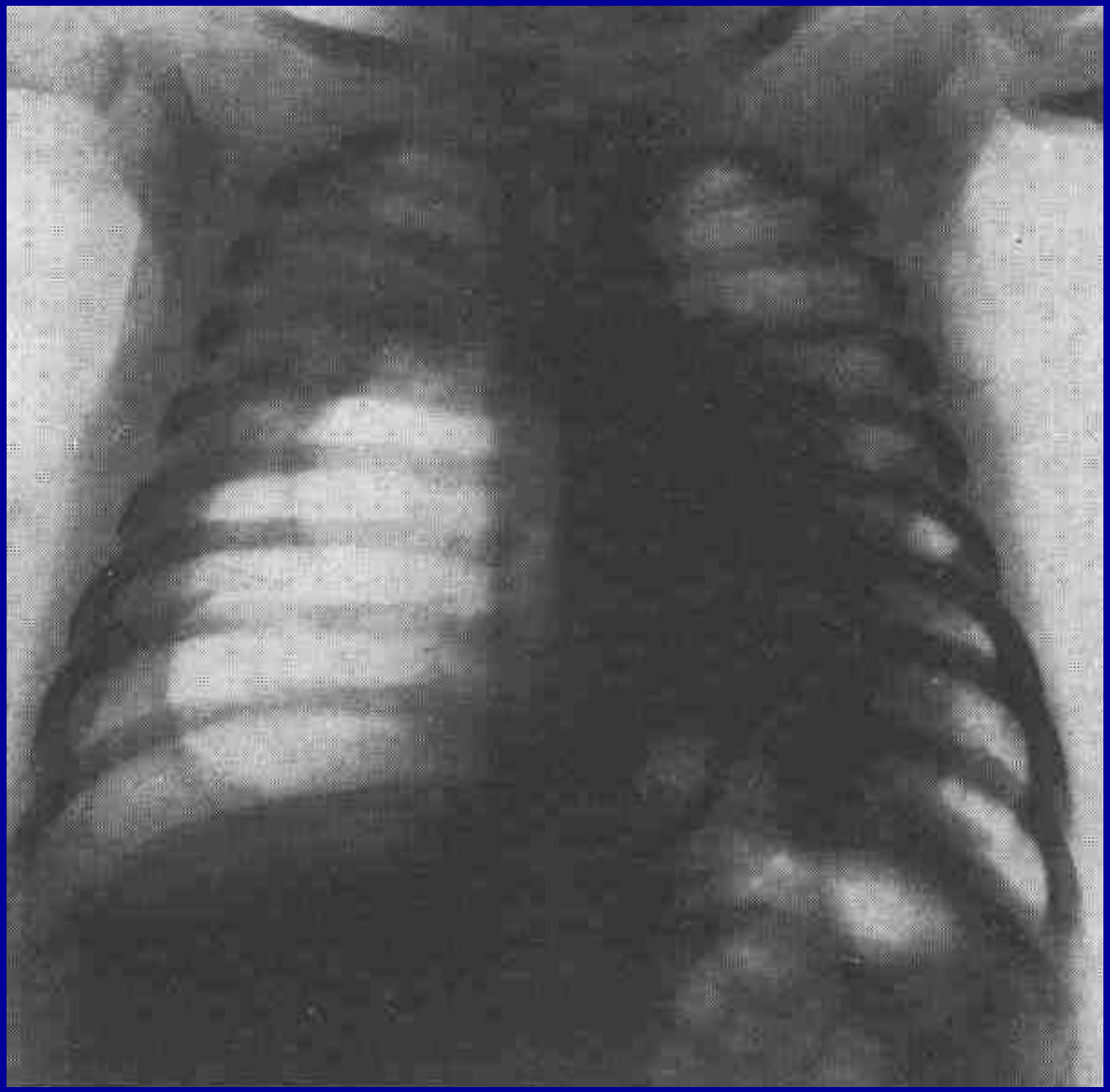

PNEUMOPATIE CISTICHE CONGENITE

1) DA SVILUPPO DI GERME EMBRIONALE ISOLATO:
   - CISTI BRONCOGENE
   - CISTI CON SEQUESTRAZIONE POLMONARE

2) DA DISTURBO EVOLUTIVO ENDODERMO-MESENCHIMALE:
   - MALATTIA POLICISTICA
   - CISTI BRONCHIALI INTRAPARENCHIMALI

CISTI BRONCOGENA

- FREQUENZA 10%
- ORIGINA DA UNA GEMMA BRONCHIALE ABERRANTE
- DUE TIPI:

- CISTI BRONCOGENA MEDIASTINICA:
  IN CONTATTO CON L'ALBERO TRACHEO-BRONCHIALE, CONTENUTO MUCOSO
  SINTOMI: COMPRESSIONE, DOLORE, INFEZIONE

- CISTI BRONCOGENE POLMONARI:
  HANNO ORIGINE MEDIASTINICA E POI MIGRANO FINO IN SEDE SOTTOPLEURICA.
  SONO SEMPRE ENUCLEABILI DAL PARENCHIMA POLMONARE E HANNO SEMPRE UN PEDUNCOLO FIBROSO CHE LE UNISCE A TRACHEA E BRONCHI.

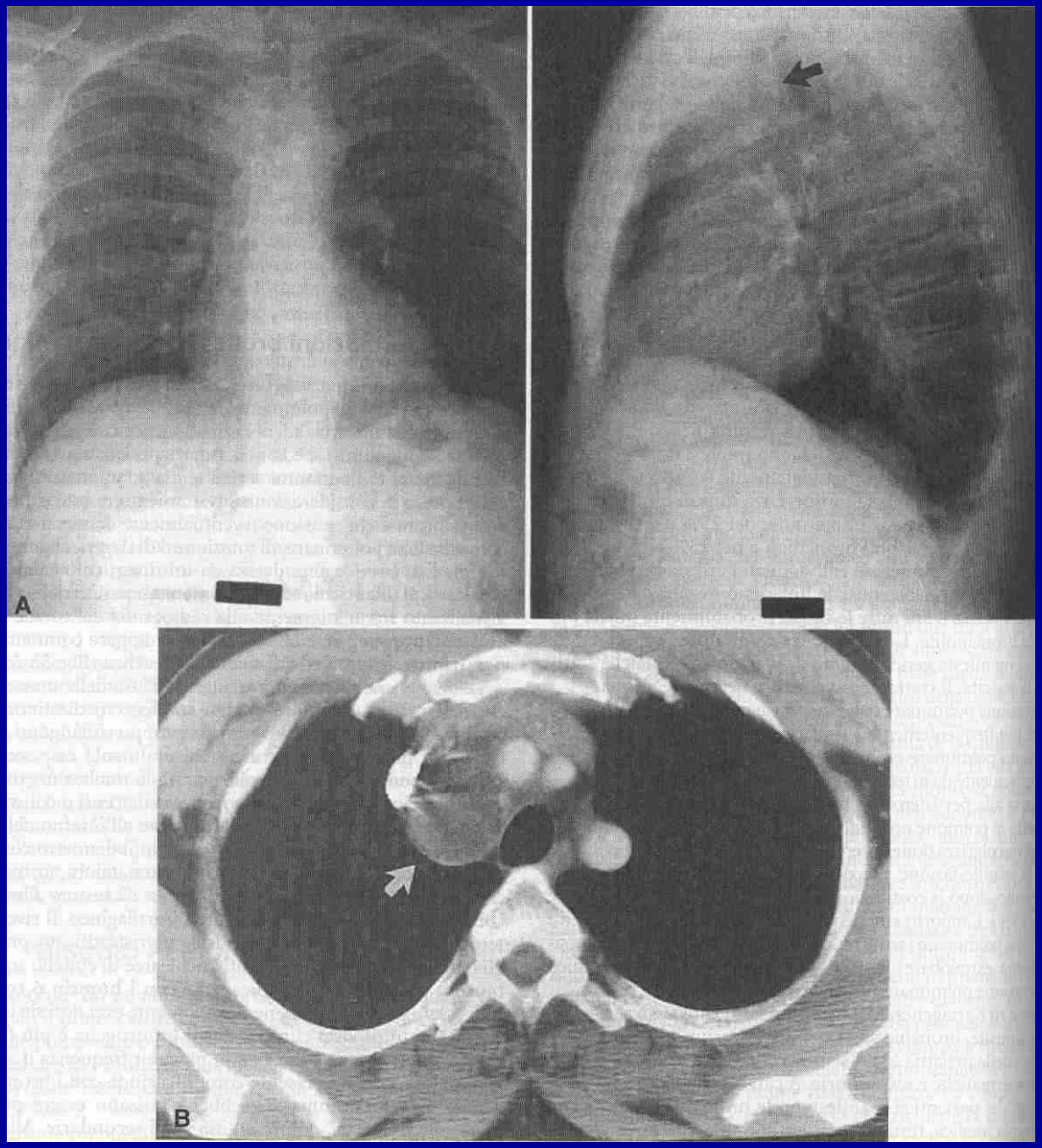
A
B

SEQUESTRO POMONARE:

AREA DI PARENCHIMA POLMONARE AUTONOMA CON VASCOLARIZZAZIONE ARTERIOSA ANOMALA.

MALFORMAZIONE 2° AD UN ABBOZZO POLMONARE ACCESSORIO.
NON È FUNZIONANTE.

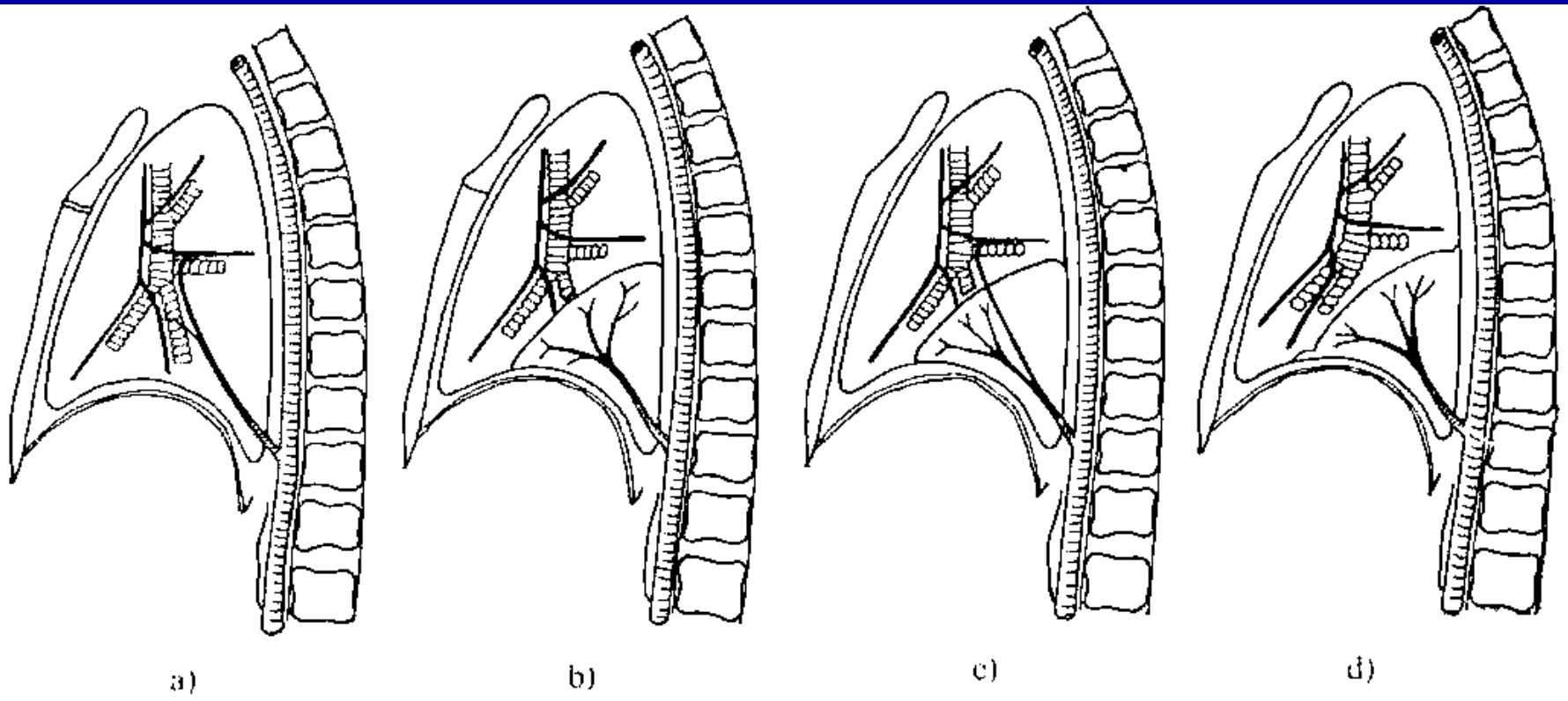

Fig. 6. I quattro tipi di sequestrazione polmonare intralobare. a) Tipo Pryce I (sequestrazione arteriosa). b) Tipo Pryce III (sequestrazione pura). c) Tipo Pryce II (sequestrazione mista). d) Tipo Le Brigand (sequestrazione broncogena).

POLMONE POLICISTICO

- POLMONE CARATTERIZZATO DA MULTIPLE CAVITÀ CISTICHE, DA UN SOLO LOBO A TUTTO IL POLMONE

A) FORMA A FAVO: CISTI PICCOLE MA NUMEROSE

B) FORMA A SPUGNA: CISTI GRANDI MENO NUMEROSE

COMPLICANZE: INFEZIONE, EMOFTOE, DISPNEA, INSUFFICIENZA RESPIRATORIA

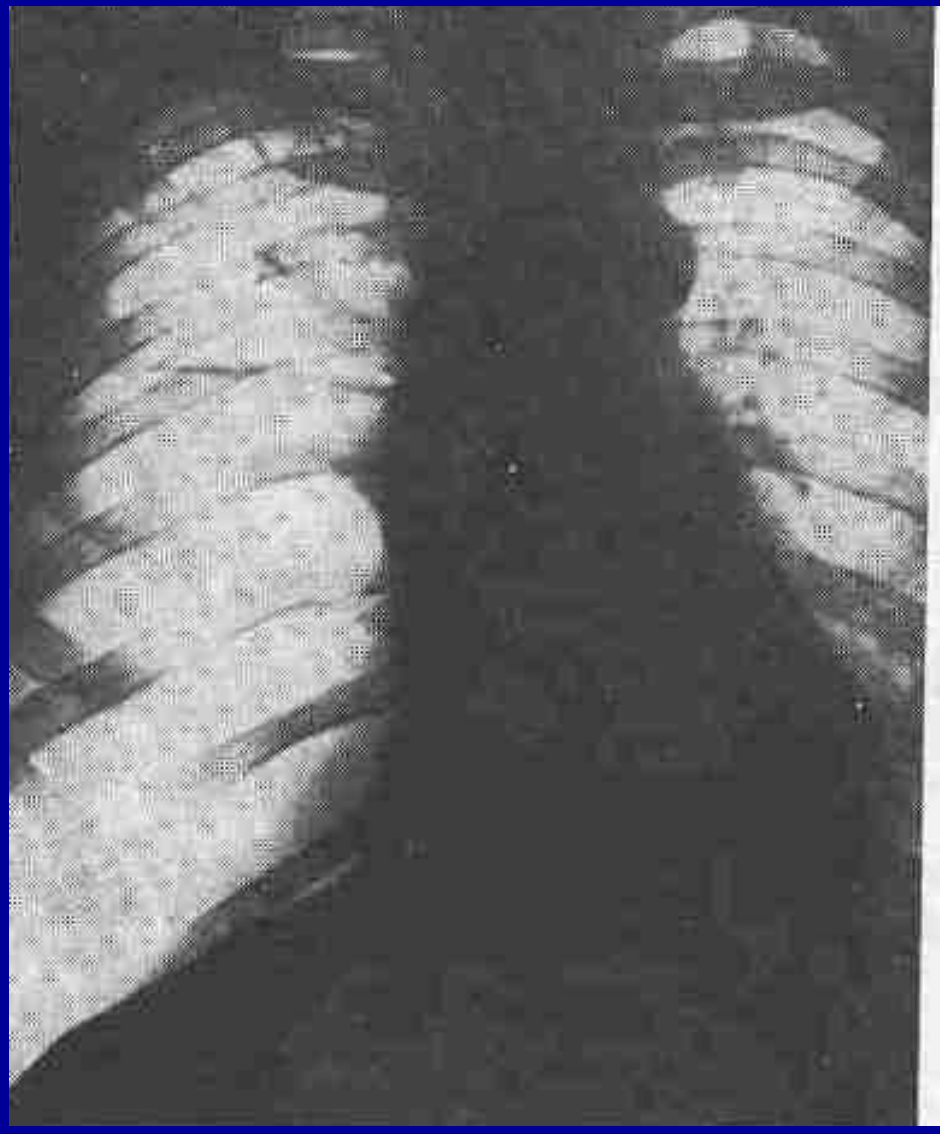

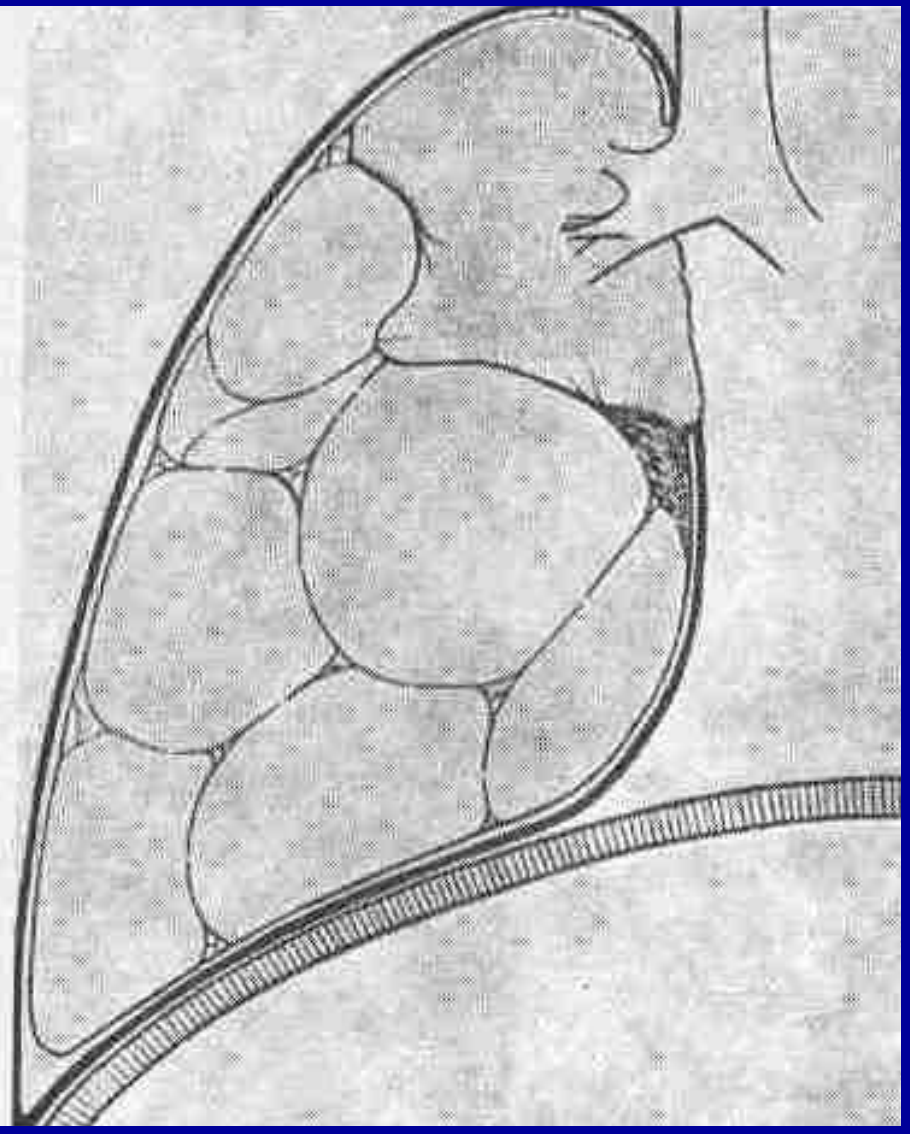

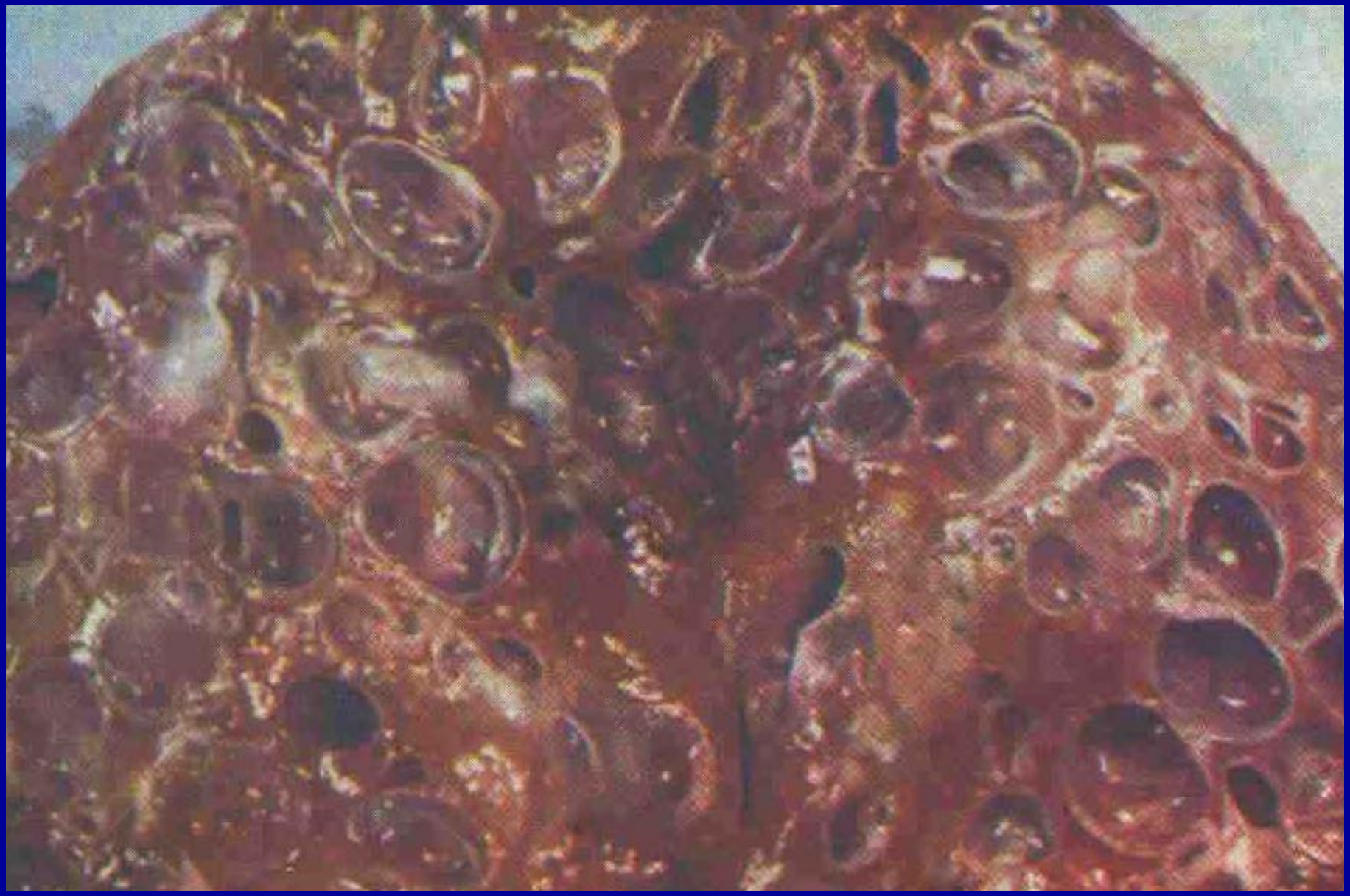

CISTI BRONCHIALI INTRAPARENCHIMALI

- ORIGINANO DA UN ABBOZZO GERMINALE ABERRANTE, NON COMUNICANTE CON I BRONCHI.

- CONTENUTO LIQUIDO O GASSOSO

- COMPLICANZE: INFEZIONE, EMOFTOE

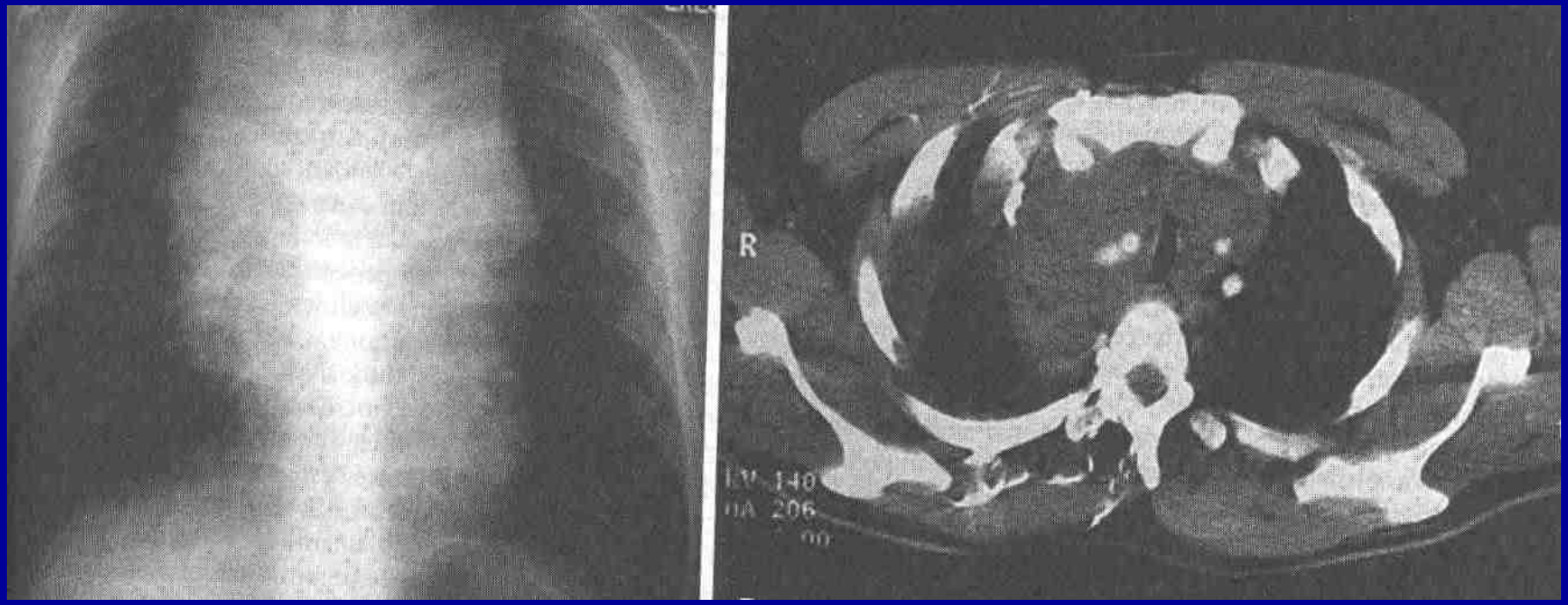
R

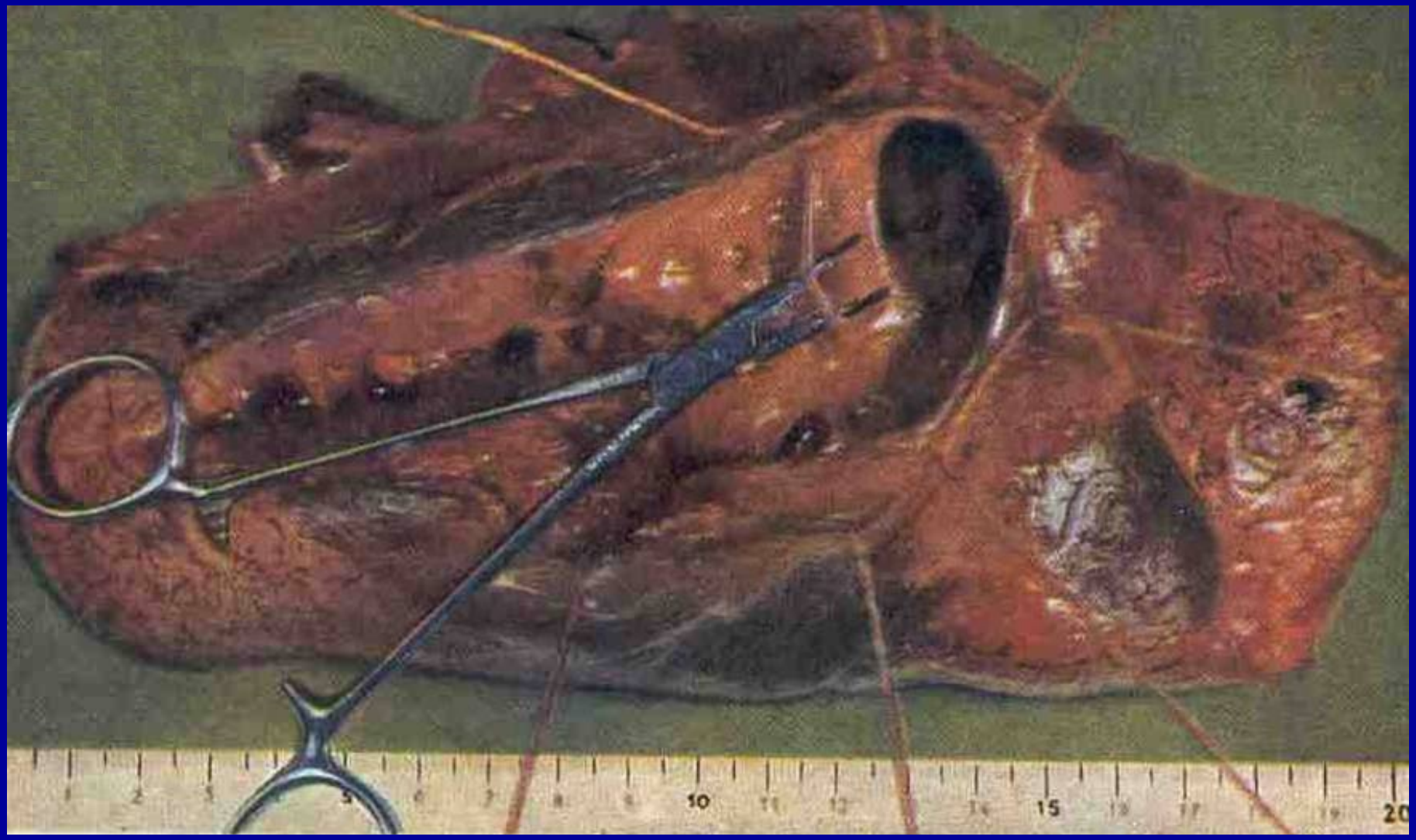
10
15
20

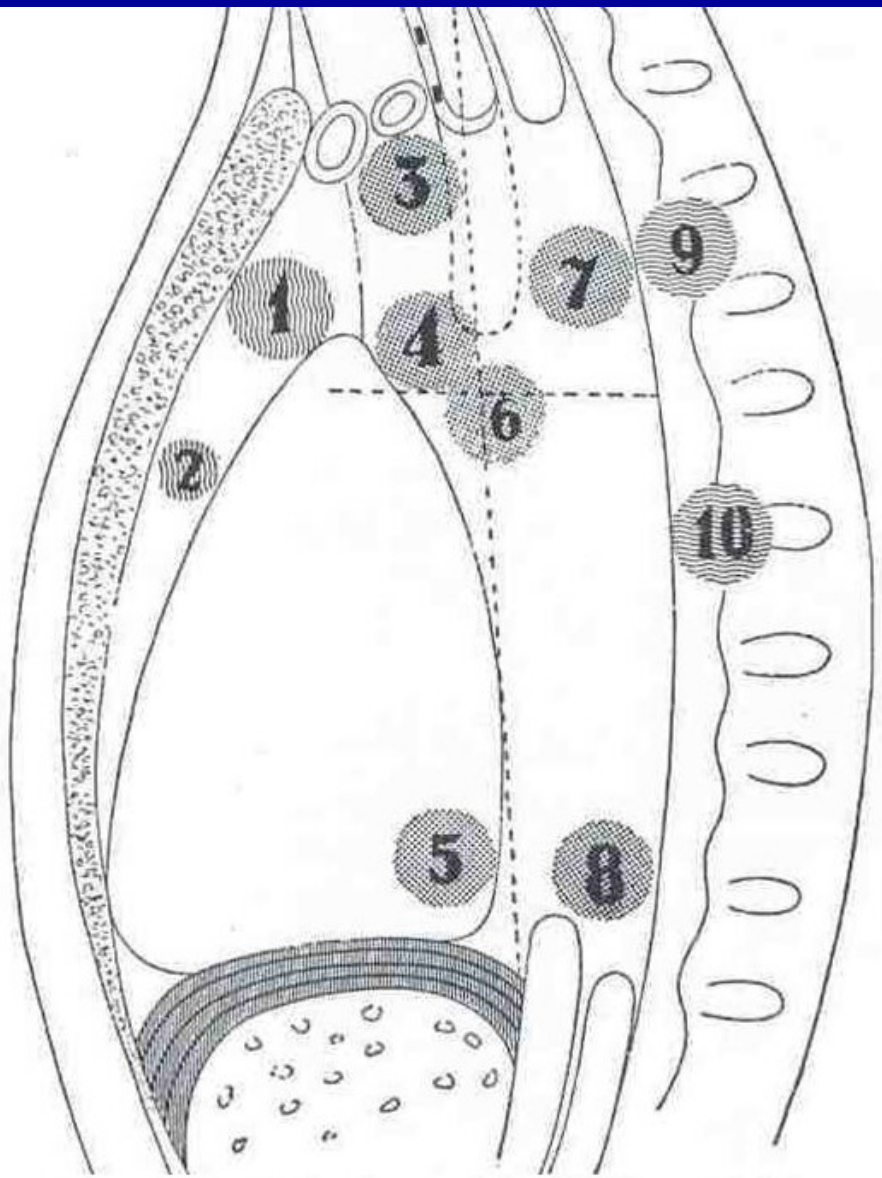

Disegno schematico della topografia delle forme tumorali o pseudotumorali. 1) timomi; 2) ascessi retrosternali; 3) gozzi mediastinici; 4) disembriomi; 5) cisti pleuro-pericardiche; 6) tumori linfoghiandolari; 7) cisti broncogene; 8) cisti enterogene; 9) tumori neurogeni; 10) ascessi od ematomi vertebrali.

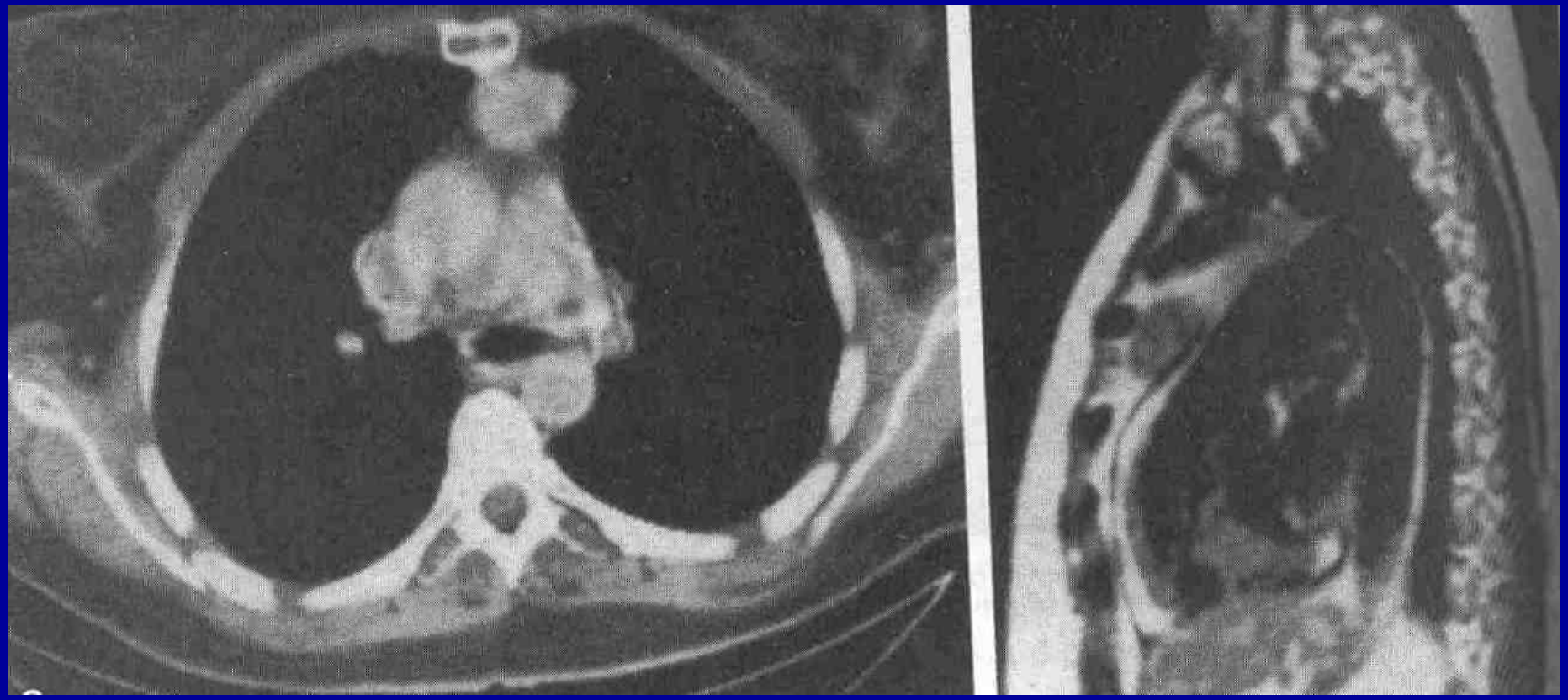

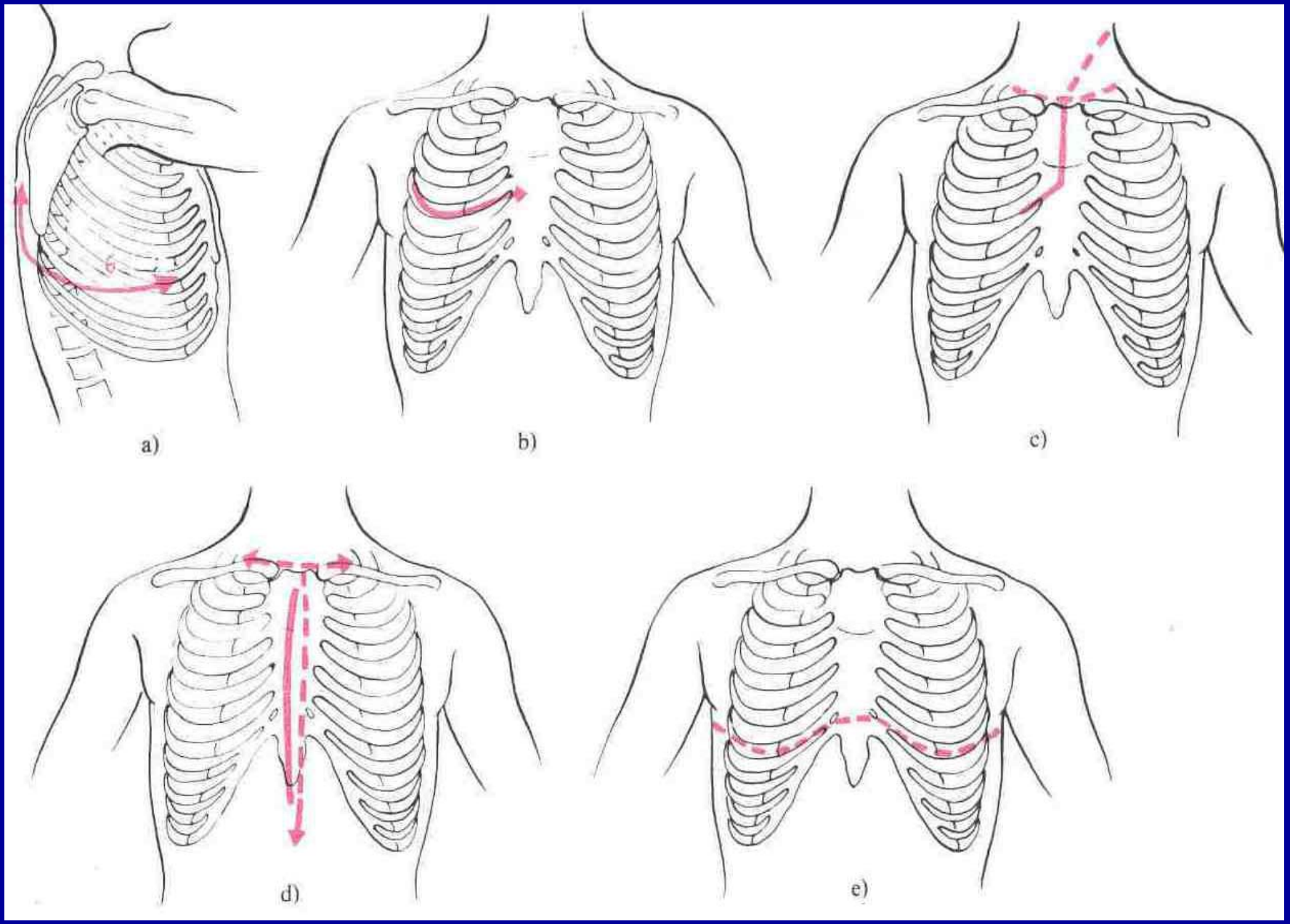
a)
b)
c)
d)
e)

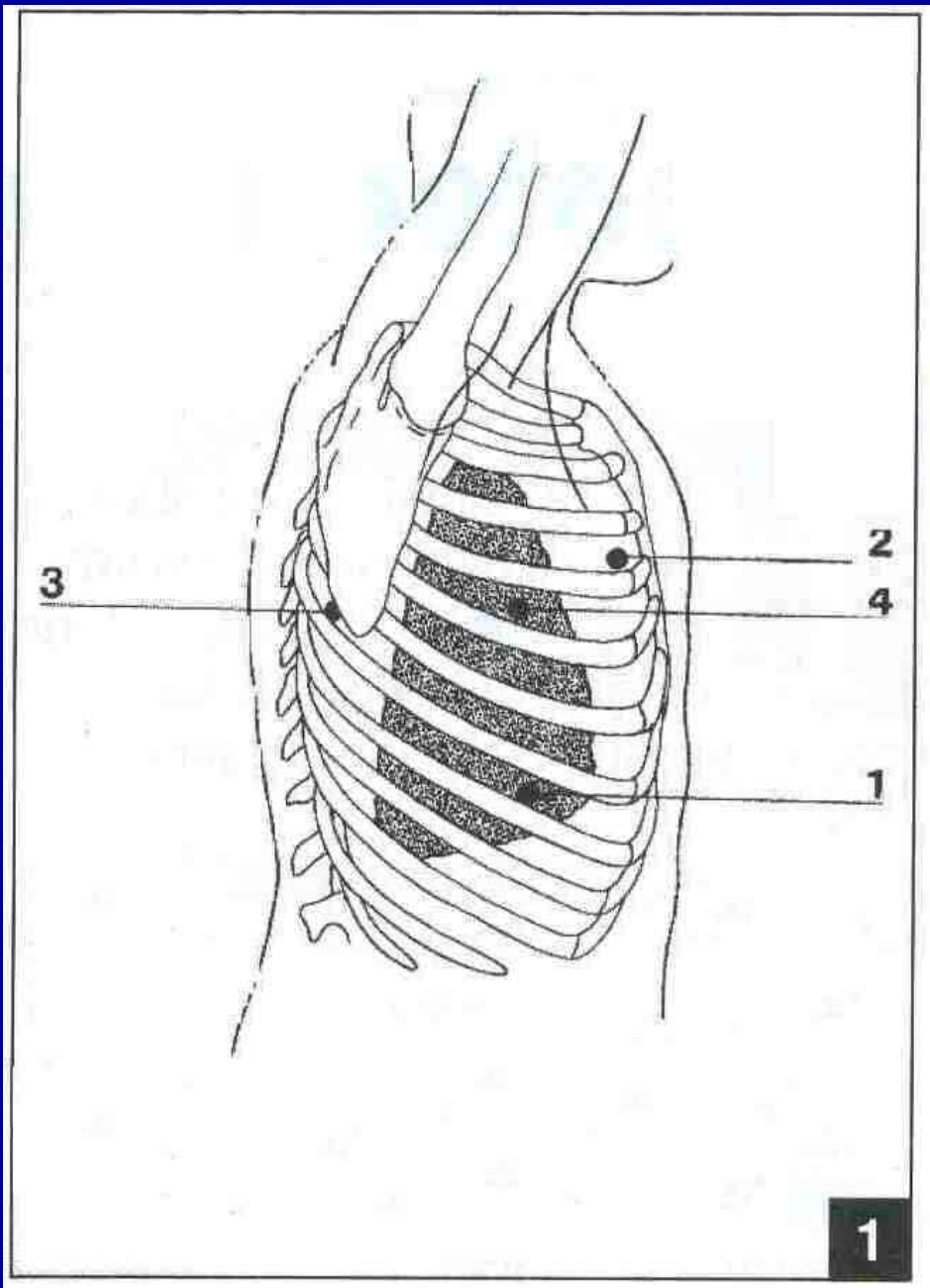

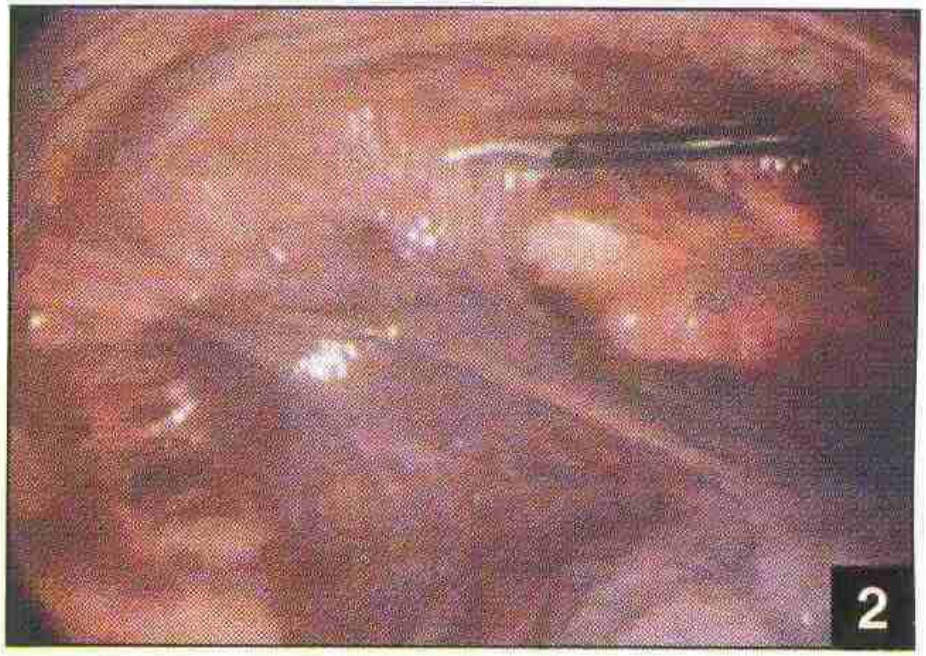

Fig. 1 - Punti di introduzione dei port per toracoscopia operativa. Nel punto 1 si utilizza un port da 10 mm per il toracoscopio; nel 2, da 12 mm, si introducono gli strumenti operatori ed in particolare l'Endo-GIA; nel 3, e nel 4, non sempre necessario, si utilizzano port da 5 mm per introdurre gli altri strumenti

Fig. 2 - Visione toracoscopica di aderenze che possono agevolmente essere sezionate

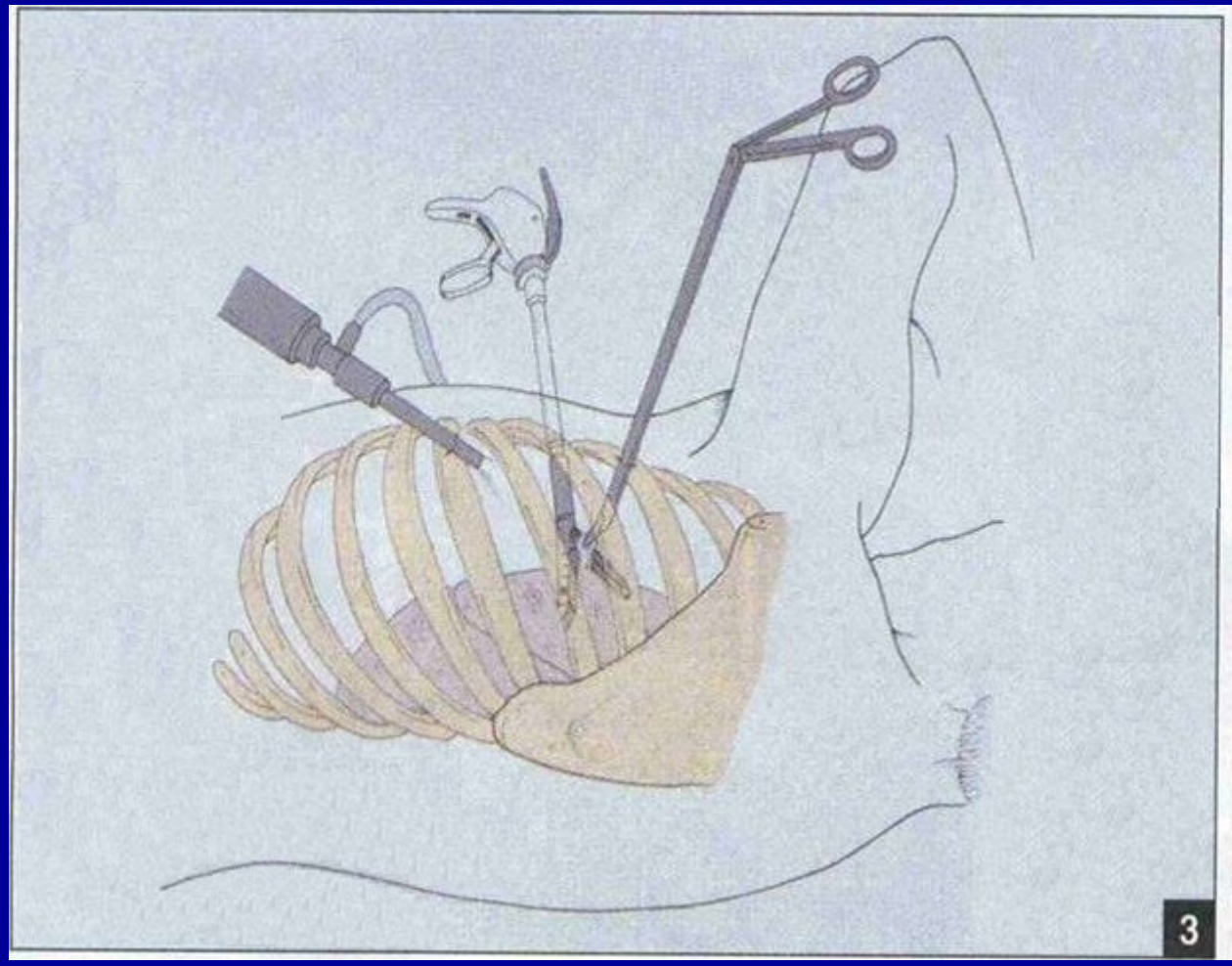
3

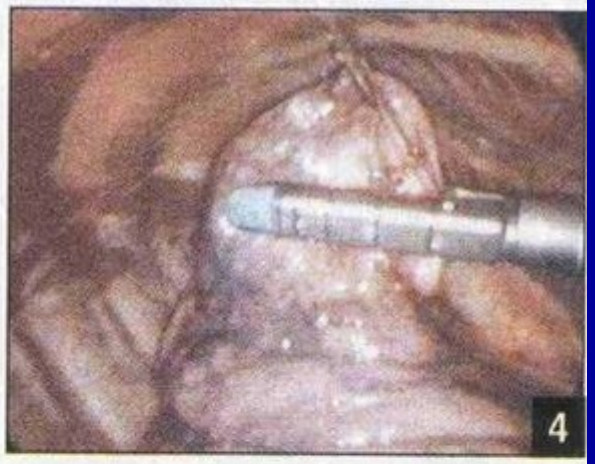
4

5

MALATTIE CHIRURGICHE DEL DIAFRAMMA

- ERNIE DIAFRAMMATICHE
- TRAUMATISMI
- PROCESSI INFIAMMATORI DEL DIAFRAMMA
- TUMORI DEL DIAFRAMMA

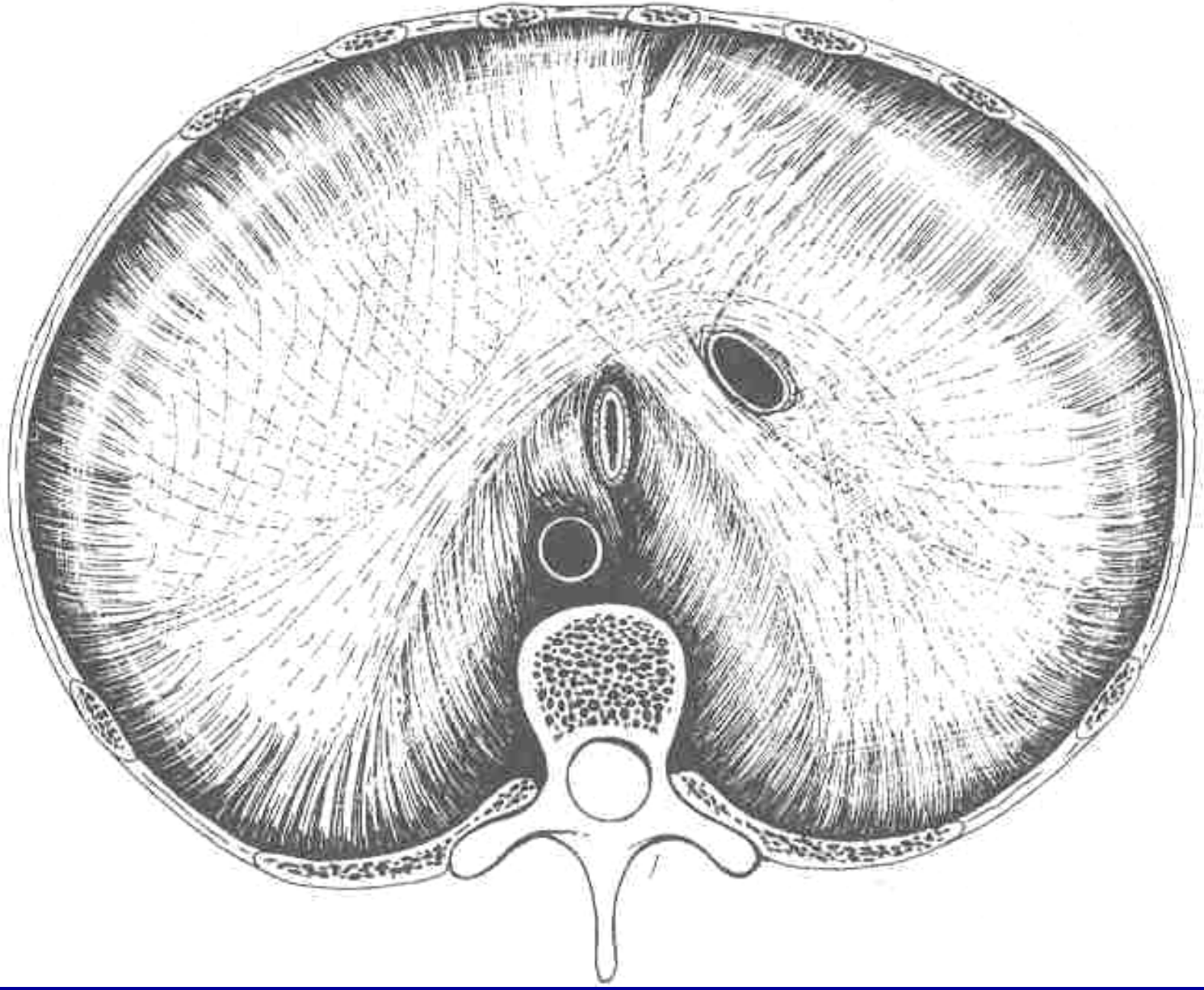

ERNIE DIAFRAMMATICHE:
ANATOMIA

DIAFRAMMA:

- È IL PRINCIPALE MUSCOLO INSPIRATORIO
- È UN SETTO FIBROMUSCOLARE A FORMA DI CUPOLA CHE SEPARA LA CAVITÀ TORACICA DALL'ADDOME

A) PARTE TENDINEA O CENTRO FRENICO

B) PARTE MUSCOLARE DISTINTA IN:

- LOMBARE
- COSTALE
- STERNALE

Diaframma: faccia inferiore (o addominale)

VEDERE ANCHE TAVOLE 236, 246, 253

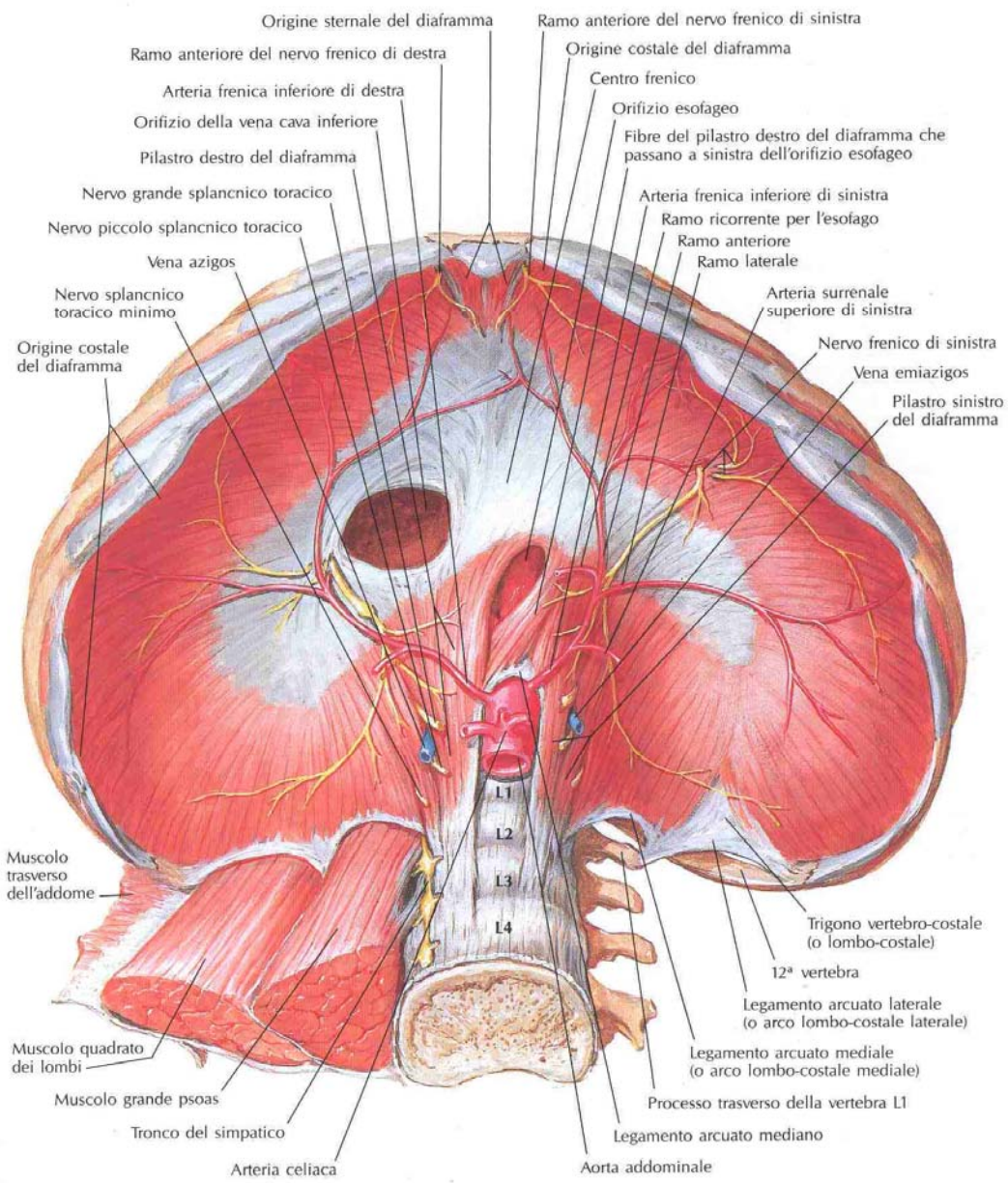

- PORZIONE LOMBARE: COMPLESSA E IMPORTANTE

A) SI INSERISCE: - BASSO E LATERALMENTE:
SULL'ARCATA LOMBO-COSTALE
- MEDIALMENTE:
FASCIA ANTERIORE L2-L3-L4

B) È FORMATA DI PILASTRI MEDIALI CHE DELIMITANO:

1) ORIFIZIO AORTICO A LIVELLO DI T12- L1 COSTITUITO DALL'ACCOSTARSI DEI TENDINI DEI DUE PILASTRI DESTRO E SINISTRO

2) ORIFIZIO ESOFAGEO, A LIVELLO DI T10 COSTITUITO SOLO DA FIBRE DEL PILASTRO DESTRO CHE SI DISPONGONO "A LACCIO" INTORNO ALL'ESOFAGO

- PARTE COSTALE

- PARTE STERNALE

ERNIE DIAFRAMMATICHE:
DEFINIZIONE

- È LA MIGRAZIONE STABILE DI VISCERI ADDOMINALI NELLA CAVITÀ TORACICA ATTRAVERO ORIFIZI CONGENITI O ACQUISITI DEL DIAFRAMMA.

- È UNA PATOLOGIA UNIDIREZIONALE ED IL VOLUME DELL'ERNIA TENDE AD UN PROGRESSIVO E CONTINUO AUMENTO.

ERNIE DIAFRAMMATICHE:
CLASSIFICAZIONE

- ERNIE DELLO IATUS
  1) DA SLITTAMENTO O SCIVOLAMENTO
  2) DA BRACHIESOFAGO
  3) DA ROTAZIONE O PARAESOFAGEE
- ERNIE DELLE CUPOLE DIAFRAMMATICHE (Bochdalek)
- ERNIE RETROSTERNALI (Morgagni - Larrey)
- EVENTRAZIO DIAFRAMMATICA
- ERNIE POST-TRAUMATICHE

ERNIE IATALI E RGE:
ANATOMIA E FISIOPATOLOGIA

- IATUS ESOFAGEO: DALLO SDOPPIAMENTO DEL PILASTRO MEDIALE DX (T10-T11) ED È DEPUTATO AL PASSAGGIO DELL'ESOFAGO DAL TORACE-ADDOME.
- ESOFAGO TERMINALE E CARDIAS SI UNISCONO FORMANDO UN ANGOLO ACUTO, ANGOLO DI HISS, DOVUTO ALLA CONTRAZIONE DEL PILASTRO DIAFRAMMATICO DX, DETTO ANCHE LACCIO DI ALLISON CHE CIRCONDA COME UNA FIONDA L'ESOFAGO TERMINALE.
- IATUS ESOFAGEO E CARDIAS SUBISCONO CONTINUE VARIAZIONI DI RAPPORTO (RESPIRO, ERUTTAZIONI) ED È FISIOLOGICA UNA TEMPORANEA MIGRAZIONE DI CARDIAS ED ESOFAGO TERMINALE IN TORACE.

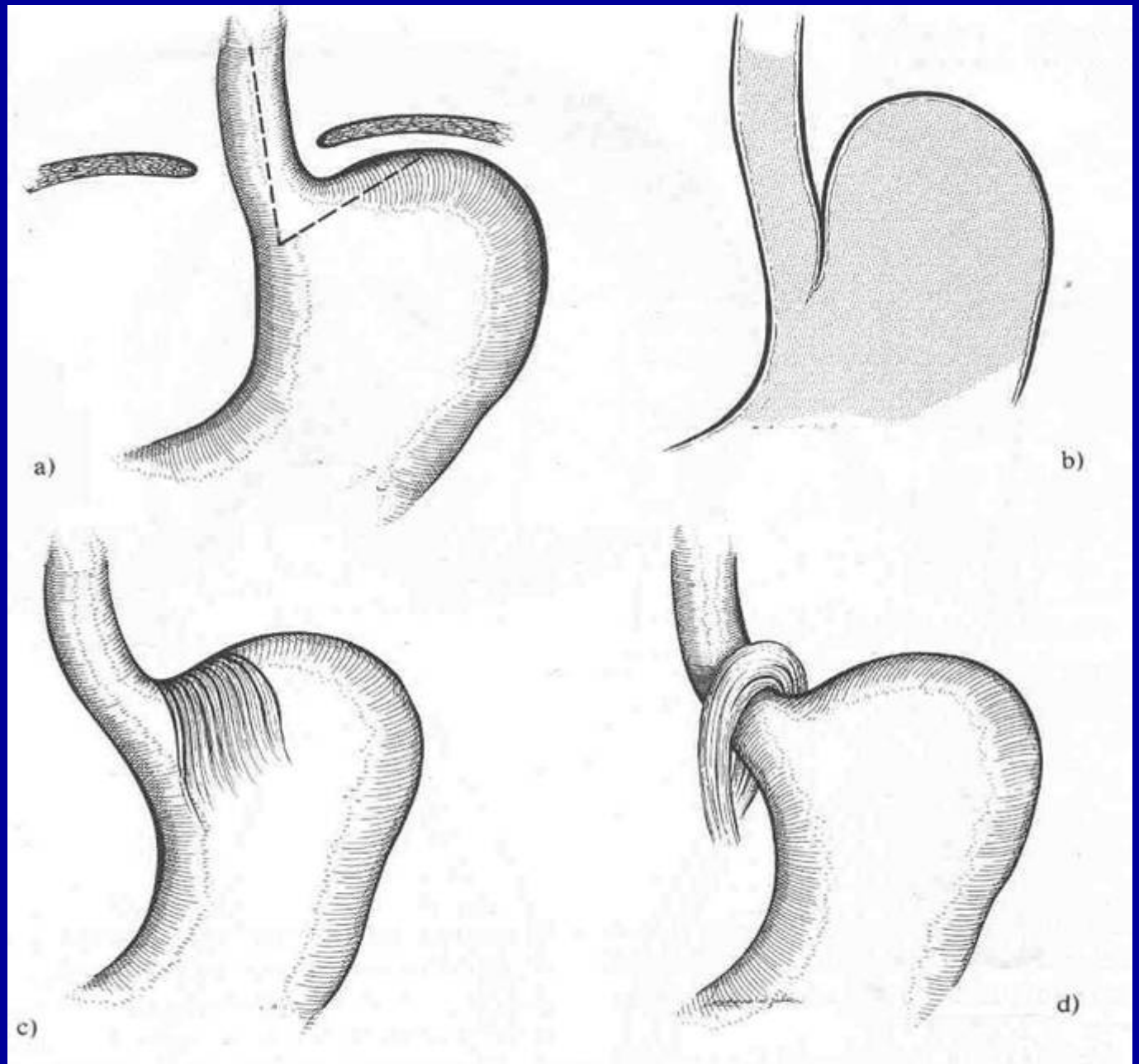

a) Angolo di Hiss; b) valvola di van Gubaroff; c) collare di Helvetius; d) laccio di Allison.

A SEGUITO DEL CEDIMENTO DELLE STRUTTURE ANANTOMICHE DEPUTATE ALLA FISSAZIONE, IL CARDIAS PUÒ PERMANERE IN MEDIASTINO:

EVENTO PATOLOGICO

MEZZI DI FISSAZIONE DIRETTA

1) LIGAMENTO FRENO-ESOFAGEO DI BERTELLI-LAIMER
2) TESSUTO FIBROSO POSTERIORMENTE ALL'ESOFAGO O MESOESOFAGO

MEZZI DI FISSAZIONE INDIRETTA

1) PARS CONDENSA DEL PICCOLO EPIPLOON (PARTE DEL LIGAMENTO GASTRO-EPATICO)
2) ARTERIA GASTRICA SX (RAMO ASCENDENTE)
3) NERVI VAGHI

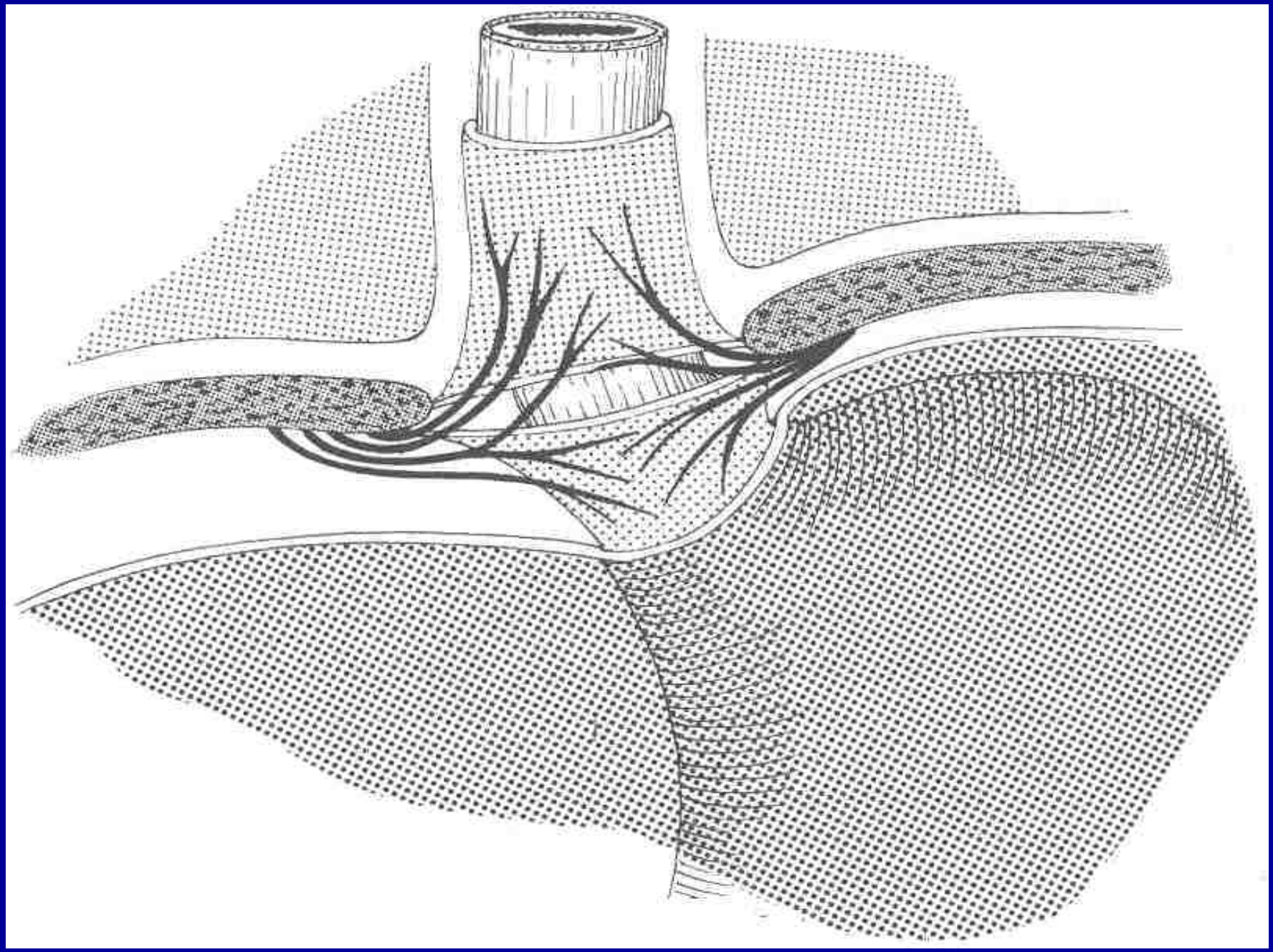

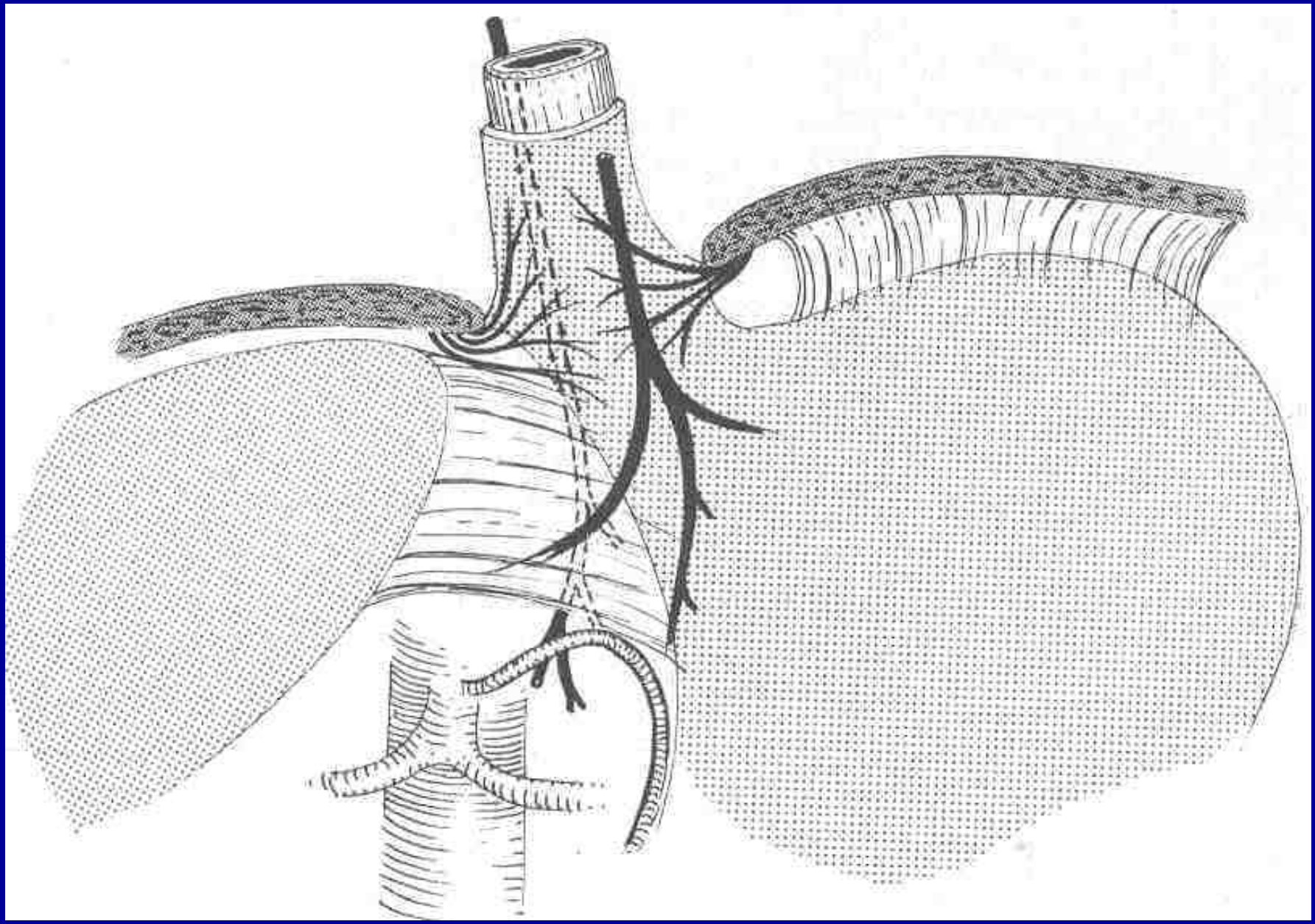

ERNIE DA SLITTAMENTO O SCIVOLAMENTO

- 80-90% DI TUTTE LE ERNIE DIAFRAMMATICHE

- 6° DECENNIO, F > M

- LA PRESENZA DEL CARDIAS IN MEDIASTINO COSTITUISCE LA BASE DELLA MRGE.

PATOGENESI

FATTORI ANATOMICI

- IATUS **ALLARGATO**
  (MEIOPRAGIA CONGENITA)
- STRUTTURE FASCIALI **ALLUNGATE**

COFATTORI

- OBESITÀ
- RAPIDO INVECCHIAMENTO
- VECCHIAIA
- DEFORMAZIONE DELLA
  COLONNA DORSO-LOMBARE

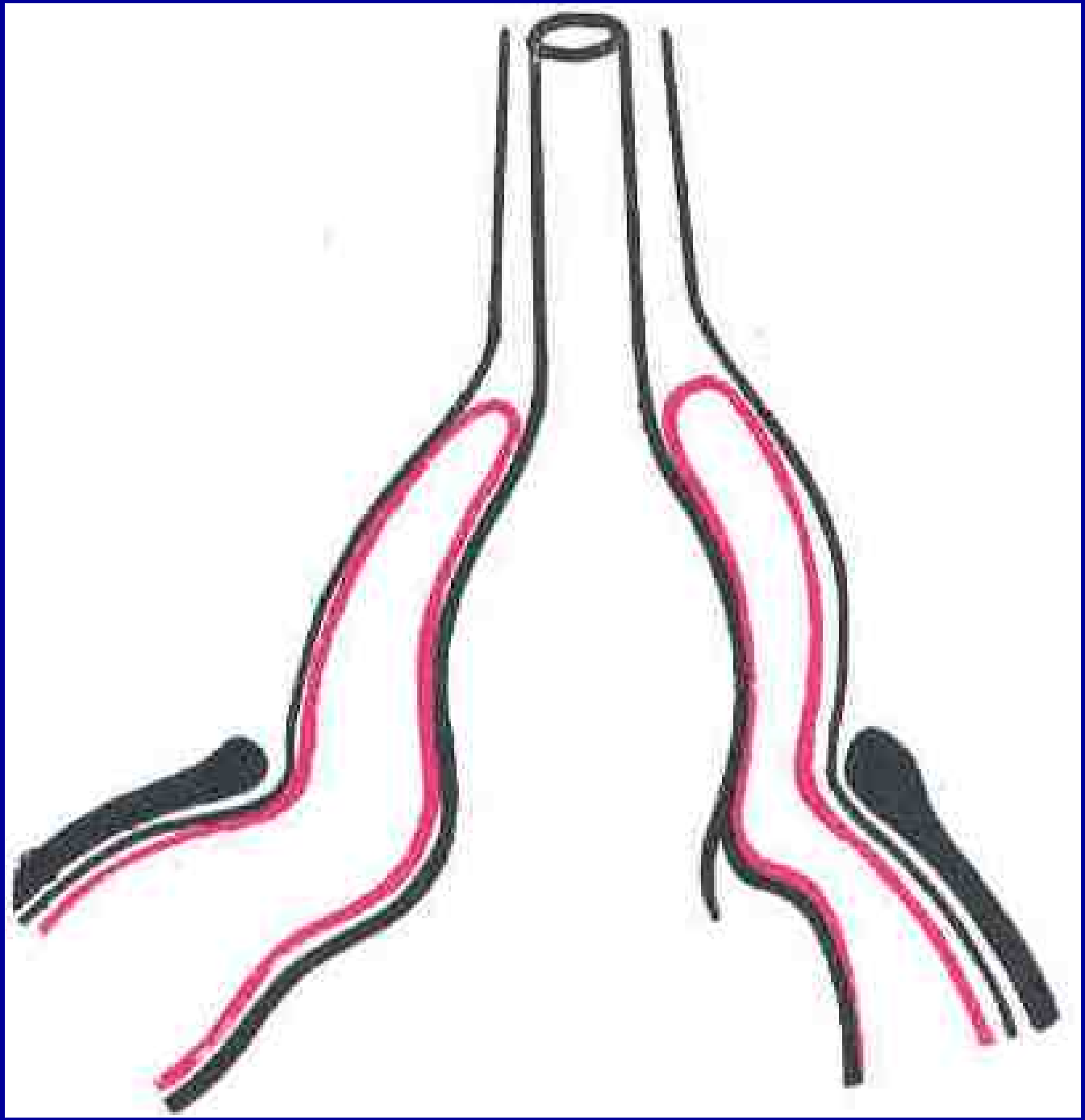

SINTOMATOLOGIA

- DOLORE
- REFLUSSO
- ERUTTAZIONE
- DISFAGIA
- ANEMIA IPOCROMICA
- EMATEMESI E/O MELENA
- DISTURBI POLMONARI
  (TOSSE STIZZOSA, CRISI ASMATICHE, POLMONITE AB INGESTIS)

DIAGNOSI STRUMENTALE

- RX 1° VIE CON BARIO (TRENDELEMBURG, PRONO)

- EGDS:
  - VEDE L'ERNIA
  - QUANTIFICA LA LESIONE MUCOSA

- MANOMETRIA ESOFAGEA

- PHMETRIA ESOFAGEA:
  - N° REFLUSSI
  - ACIDITÀ
  - DURATA

Ernia iatale da scivolamento: il fondo gastrico slittato è ben riconoscibile dalla grossolanità delle pliche mucose nel tratto situato sopra al restringimento diaframmatico.

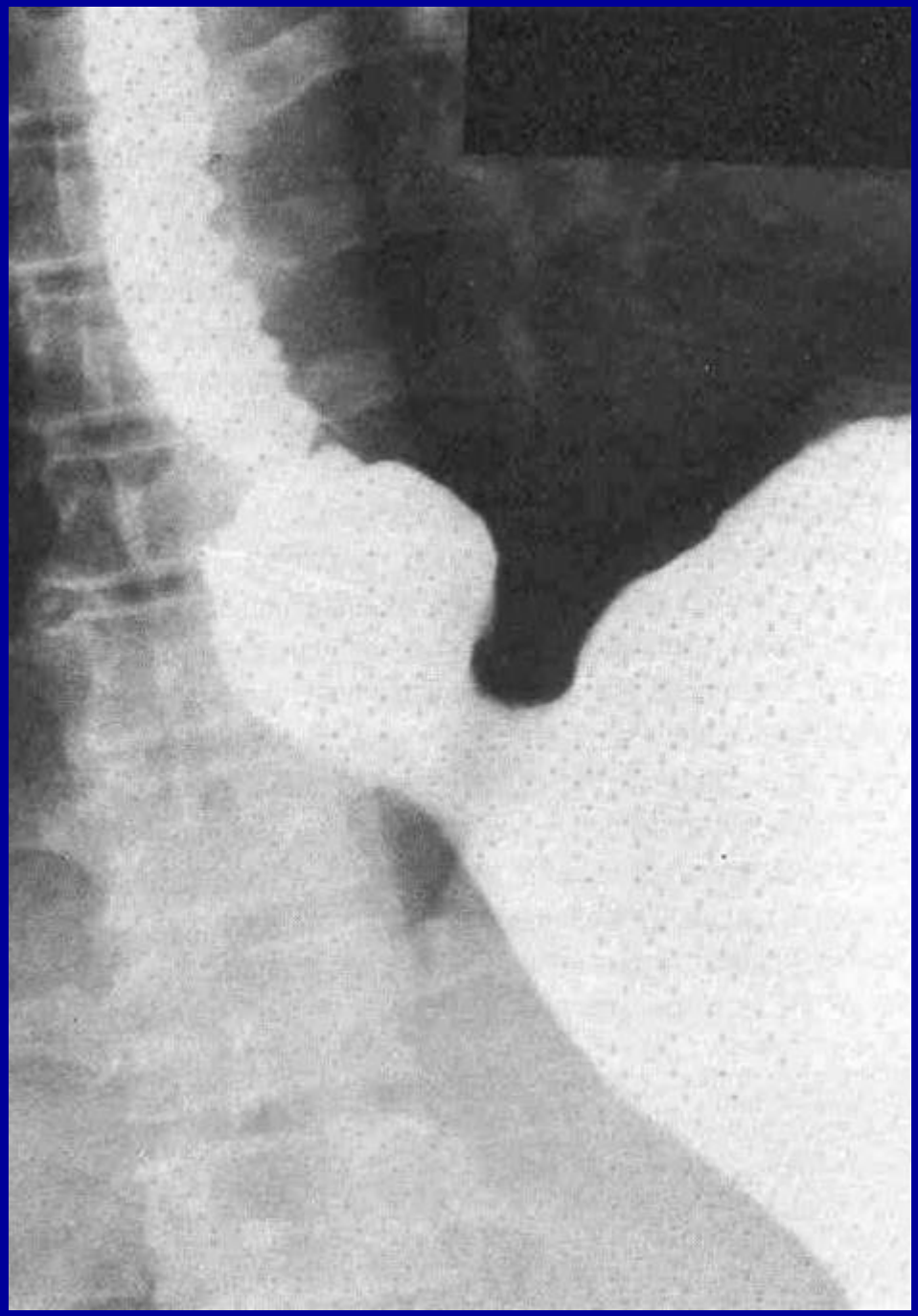

ESOFAGO CORTO

- 1-2% DELLE ERNIE DIAFRAMMATICHE

1) BRACHIESOFAGO CONGENITO
2) ENDOBRACHIESOFAGO: PERMANENZA DI NIDI DI CELLULE GASTRICHE IN ESOFAGO
3) BRACHIESOFAGO ACQUISITO: RETRAZIONE DELL'ESOFAGO DA ESOFAGITE DA REFLUSSO

SINTOMI: RIGURGITO
DIAGNOSI: RX PRIME VIE, EGDS

ERNIE PARAESOFAGEE

- 6-12% DELLE ERNIE IATALI
- PRIME DECADI DI VITA

EZIOPATOGENESI:

- ERNIA “CONGENITA”: IATUS ALLARGATO + PROLUNGAMENTO PERITONEALE CHE FA DA SACCO ERNIARIO.
- LA FACCIA ANTERIORE DELLO STOMACO È “SUCCHIATA” IN TORACE, RUOTANDO SU SE STESSA.
- OCCUPA IL MEDIASTINO ESPANDENDOSI LATERALMENTE E SPINGENDO I POLMONI LATERALMENTE E VERSO L’ALTO.

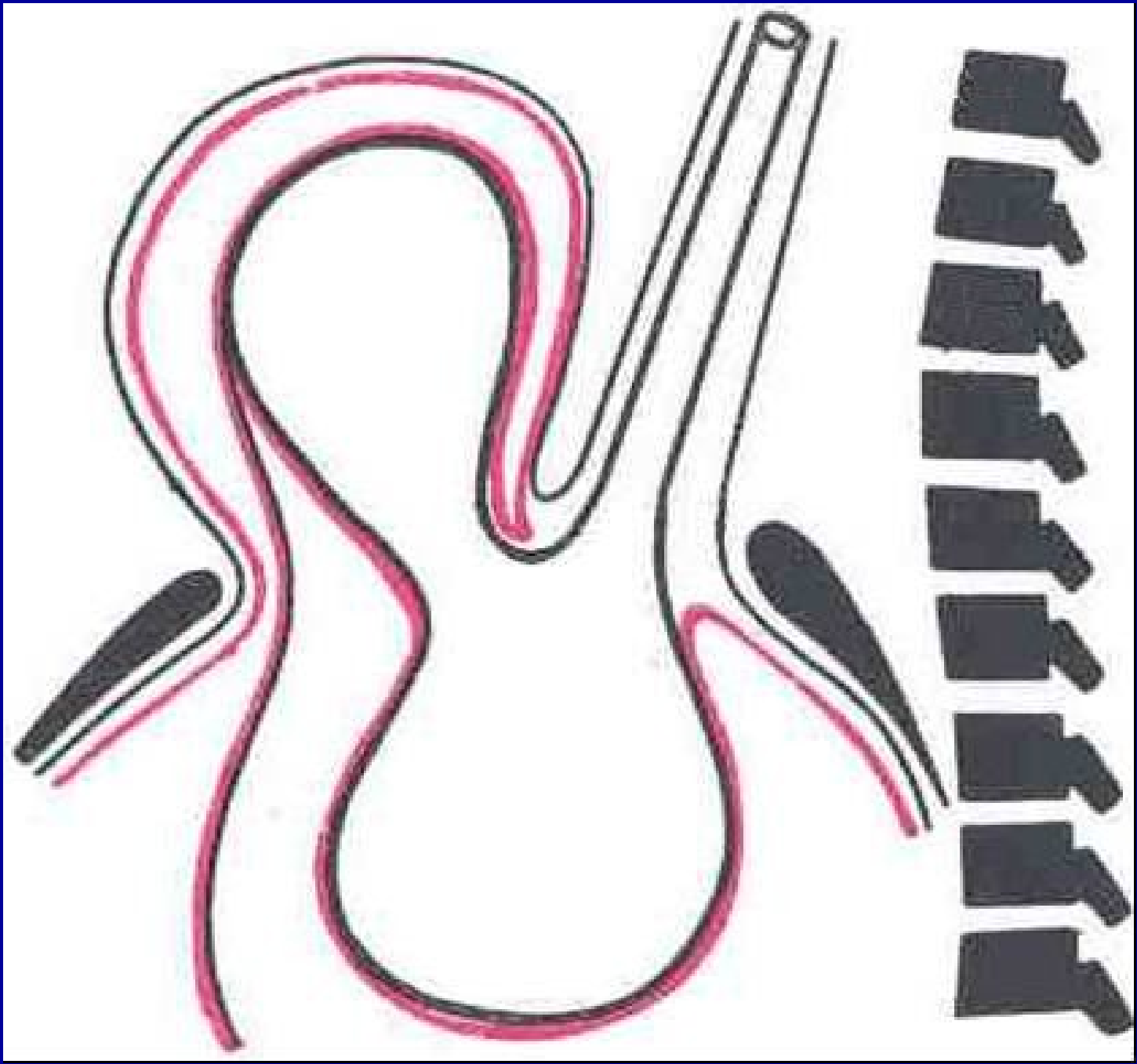

SINTOMI

- MUTO
- ”RIPIENEZZA” TORACICA POSTPRANDIALE
- ANEMIA PER LESIONI TROFICHE
- SINDROME COSTRITTIVA
  (DA SOVRADISTENSIONE GASTRICA)
  + TOSSE STIZZOSA

DIAGNOSI

- RX TORACE:
  LIVELLO IDROAEREO PARACARDIACO
- RX TUBO DIGERENTE CON BARIO
- EGDS: NO!

INDICAZIONI TERAPEUTICHE

- TERAPIA MEDICA: ERNIE NON COMPLICATE DA STENOSI
  1) FATTORI PREDISPONENTI
  2) INIBITORI POMPA PROTONICA

- TERAPIA CHIRURGICA: INDICAZIONI:
  - SINTOMI IMPORTANTI
  - ESOFAGITI II-III° GRADO
  - ↓ COMPLIANCE MEDICA

- RAZIONALE:
  - RESTRINGERE L'ORIFIZIO
  - RICREARE ZONA DI ALTA PRESSIONE ENDOESOFAGEA
  - RICOSTRUIRE I MEZZI DI FISSAZIONE

- TECNICHE:
  - PLASTICA DI NISSEN, 360°
  - PLASTICA DI TOUPET, 180° POST.
  - PLASTICA DI DOR, 180° ANT.

ERNIE DELLA CUPOLA O POSTEROLATERALI DI BOCHDALEK

- 0.5-1 PER MILLE NASCITE
- ETÀ NEONATALE E INFANTILE
- DOVUTE AD UN ANOMALO SVILUPPO DELLA PORZIONE COSTALE DEL DIAFRAMMA, ASSOCIATA AD ALTRE ANOMALIE ANATOMICHE.
- ERNIA EMBRIONARIA: DIFETTO SIA PLEURICO CHE PERITONEALE E CIÒ CREA UNA COMUNICAZIONE TRA LA CAVITÀ PLEURICA E QUELLA PERITONEALE.
- ERNIA FETALE: ARRESTO DELLO SVILUPPO TARDIVO → SACCO ERNIARIO

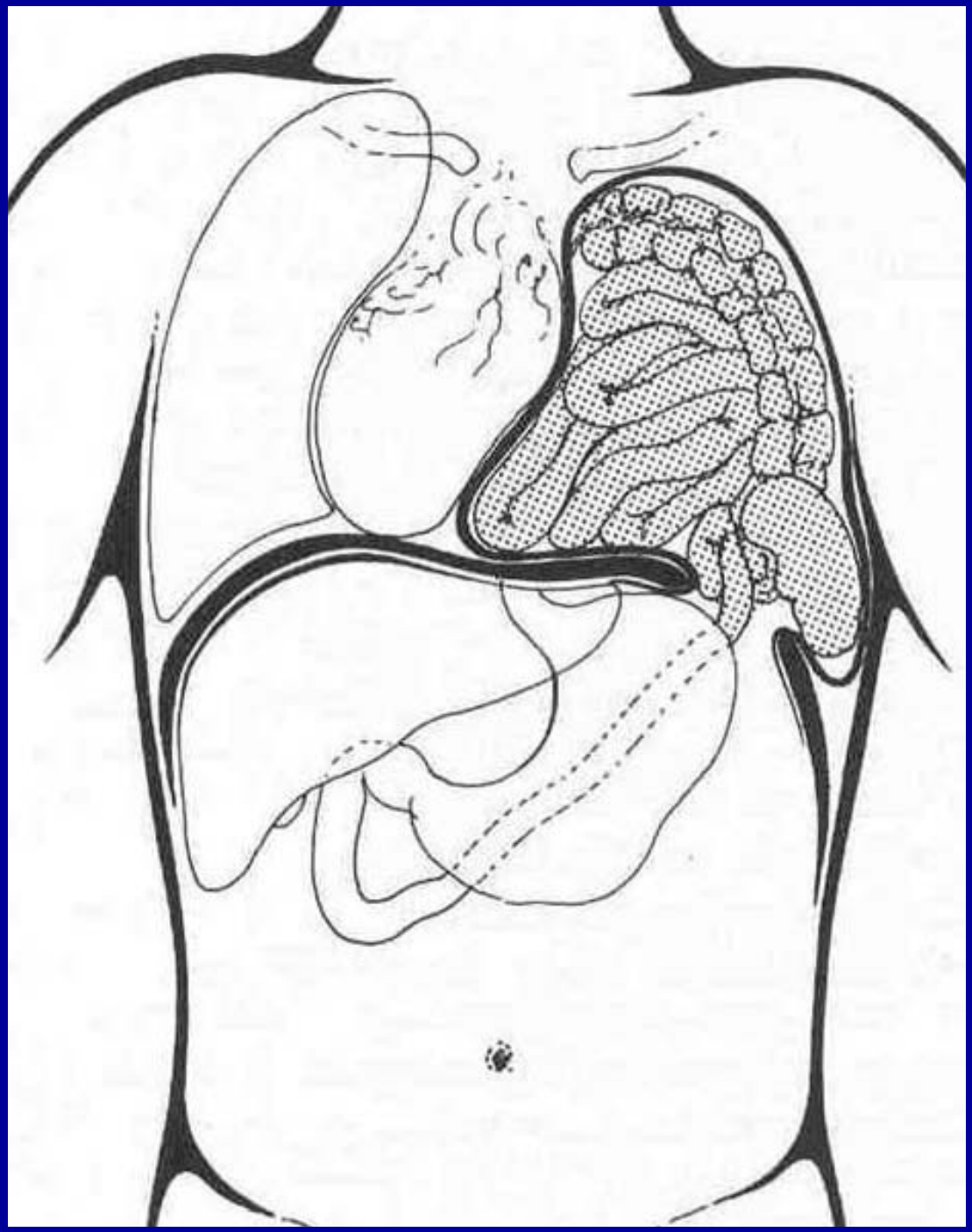

PATOGENESI-FISIOPATOLOGIA

- IL FORAME VARIA DA QUALCHE CENTIMETRO AD UN INTERO DIAFRAMMA.
- PIÙ FREQUENTE A SINISTRA (A DX FEGATO).
- LA PRESSIONE (-) INTRATORACICA ASPIRA L'INTESTINO CON CONSEGUENTE COLLASSO POLMONARE OMOLATERALE E SPOSTAMENTO MEDIASTINICO FINO ALLA COMPRESSIONE POLMONARE CONTROLATERALE.
- A SINISTRA ERNIA: STOMACO, MILZA, TENUE, OMENTO
- A DESTRA ERNIA: FEGATO, COLON, TENUE,

ADDOME SCAVATO A BARCA

SINTOMATOLOGIA NEONATALE

- DISPNEA INGRAVESCENTE CON CIANOSI FIN DAI PRIMI RESPIRI
- DESTROCARDIA
- VOMITO PROFUSO E FREQUENTE
- BORBORIGMI
- MV ASSENTE
- OTTUSITÀ EMITORACE

- DIAGNOSI: RX TORACE, RX TUBO DIGERENTE CON BARIO, TAC

- TERAPIA:
  - ASSISTENZA RESPIRATORIA
  - CH

ERNIE RETROSTERNALI DI MORGAGNI E LARREY

MOLTO RARE:

- CONGENITE: PER APLASIA DEI FASCI MUSCOLARI DIAFRAMMATICI RETROSTERNALI (ERNIA DI MORGAGNI)
- ACQUISITE: PER I TRIANGOLI DI DEBOLEZZA STERNOCOSTALI (ERNIA DI LARREY) DOVE PASSANO I VASI EPIGASTRICI SUPERIORI
- SACCO ERNIARIO COSTANTEMENTE PRESENTE
- SEDE: MEDIASTINO ANTERIORE (> A DESTRA)
- CONTENUTO: OMENTO E COLON TRASVERSO

SINTOMATOLOGIA

- MUTA
- INTASAMENTO
- STROZZAMENTO
- DOLORE EPIGASTRICO, VOMITO, SUBOCCLUSIONE

- DIAGNOSI:
  - RX TORACE
  - RX TD CON BARIO
  - TAC
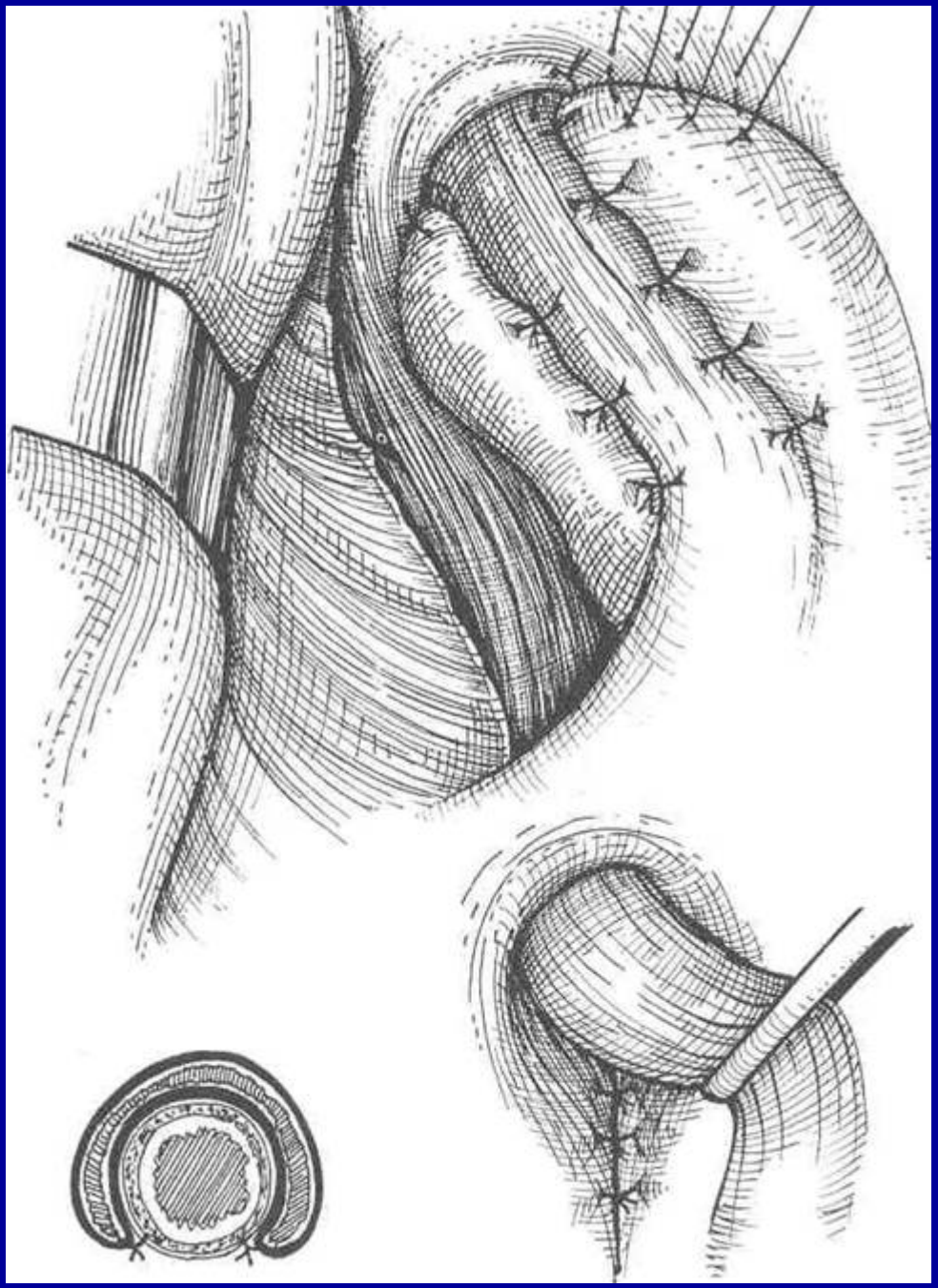
- TERAPIA: CHIRURGICA